This is a digital copy of a book that was preserved for generations on library shelves before it was carefully scanned by Google as part of a project to make the world's books discoverable online.

It has survived long enough for the copyright to expire and the book to enter the public domain. A public domain book is one that was never subject to copyright or whose legal copyright term has expired. Whether a book is in the public domain may vary country to country. Public domain books are our gateways to the past, representing a wealth of history, culture and knowledge that's often difficult to discover.

Marks, notations and other marginalia present in the original volume will appear in this file - a reminder of this book's long journey from the publisher to a library and finally to you.

Usage guidelines

Google is proud to partner with libraries to digitize public domain materials and make them widely accessible. Public domain books belong to the public and we are merely their custodians. Nevertheless, this work is expensive, so in order to keep providing this resource, we have taken steps to prevent abuse by commercial parties, including placing technical restrictions on automated querying.

We also ask that you:

+ *Make non-commercial use of the files* We designed Google Book Search for use by individuals, and we request that you use these files for personal, non-commercial purposes.
+ *Refrain from automated querying* Do not send automated queries of any sort to Google's system: If you are conducting research on machine translation, optical character recognition or other areas where access to a large amount of text is helpful, please contact us. We encourage the use of public domain materials for these purposes and may be able to help.
+ *Maintain attribution* The Google "watermark" you see on each file is essential for informing people about this project and helping them find additional materials through Google Book Search. Please do not remove it.
+ *Keep it legal* Whatever your use, remember that you are responsible for ensuring that what you are doing is legal. Do not assume that just because we believe a book is in the public domain for users in the United States, that the work is also in the public domain for users in other countries. Whether a book is still in copyright varies from country to country, and we can't offer guidance on whether any specific use of any specific book is allowed. Please do not assume that a book's appearance in Google Book Search means it can be used in any manner anywhere in the world. Copyright infringement liability can be quite severe.

About Google Book Search

Google's mission is to organize the world's information and to make it universally accessible and useful. Google Book Search helps readers discover the world's books while helping authors and publishers reach new audiences. You can search through the full text of this book on the web at `http://books.google.com/`

A propos de ce livre

Ceci est une copie numérique d'un ouvrage conservé depuis des générations dans les rayonnages d'une bibliothèque avant d'être numérisé avec précaution par Google dans le cadre d'un projet visant à permettre aux internautes de découvrir l'ensemble du patrimoine littéraire mondial en ligne.

Ce livre étant relativement ancien, il n'est plus protégé par la loi sur les droits d'auteur et appartient à présent au domaine public. L'expression "appartenir au domaine public" signifie que le livre en question n'a jamais été soumis aux droits d'auteur ou que ses droits légaux sont arrivés à expiration. Les conditions requises pour qu'un livre tombe dans le domaine public peuvent varier d'un pays à l'autre. Les livres libres de droit sont autant de liens avec le passé. Ils sont les témoins de la richesse de notre histoire, de notre patrimoine culturel et de la connaissance humaine et sont trop souvent difficilement accessibles au public.

Les notes de bas de page et autres annotations en marge du texte présentes dans le volume original sont reprises dans ce fichier, comme un souvenir du long chemin parcouru par l'ouvrage depuis la maison d'édition en passant par la bibliothèque pour finalement se retrouver entre vos mains.

Consignes d'utilisation

Google est fier de travailler en partenariat avec des bibliothèques à la numérisation des ouvrages appartenant au domaine public et de les rendre ainsi accessibles à tous. Ces livres sont en effet la propriété de tous et de toutes et nous sommes tout simplement les gardiens de ce patrimoine. Il s'agit toutefois d'un projet coûteux. Par conséquent et en vue de poursuivre la diffusion de ces ressources inépuisables, nous avons pris les dispositions nécessaires afin de prévenir les éventuels abus auxquels pourraient se livrer des sites marchands tiers, notamment en instaurant des contraintes techniques relatives aux requêtes automatisées.

Nous vous demandons également de:

+ *Ne pas utiliser les fichiers à des fins commerciales* Nous avons conçu le programme Google Recherche de Livres à l'usage des particuliers. Nous vous demandons donc d'utiliser uniquement ces fichiers à des fins personnelles. Ils ne sauraient en effet être employés dans un quelconque but commercial.

+ *Ne pas procéder à des requêtes automatisées* N'envoyez aucune requête automatisée quelle qu'elle soit au système Google. Si vous effectuez des recherches concernant les logiciels de traduction, la reconnaissance optique de caractères ou tout autre domaine nécessitant de disposer d'importantes quantités de texte, n'hésitez pas à nous contacter. Nous encourageons pour la réalisation de ce type de travaux l'utilisation des ouvrages et documents appartenant au domaine public et serions heureux de vous être utile.

+ *Ne pas supprimer l'attribution* Le filigrane Google contenu dans chaque fichier est indispensable pour informer les internautes de notre projet et leur permettre d'accéder à davantage de documents par l'intermédiaire du Programme Google Recherche de Livres. Ne le supprimez en aucun cas.

+ *Rester dans la légalité* Quelle que soit l'utilisation que vous comptez faire des fichiers, n'oubliez pas qu'il est de votre responsabilité de veiller à respecter la loi. Si un ouvrage appartient au domaine public américain, n'en déduisez pas pour autant qu'il en va de même dans les autres pays. La durée légale des droits d'auteur d'un livre varie d'un pays à l'autre. Nous ne sommes donc pas en mesure de répertorier les ouvrages dont l'utilisation est autorisée et ceux dont elle ne l'est pas. Ne croyez pas que le simple fait d'afficher un livre sur Google Recherche de Livres signifie que celui-ci peut être utilisé de quelque façon que ce soit dans le monde entier. La condamnation à laquelle vous vous exposeriez en cas de violation des droits d'auteur peut être sévère.

À propos du service Google Recherche de Livres

En favorisant la recherche et l'accès à un nombre croissant de livres disponibles dans de nombreuses langues, dont le français, Google souhaite contribuer à promouvoir la diversité culturelle grâce à Google Recherche de Livres. En effet, le Programme Google Recherche de Livres permet aux internautes de découvrir le patrimoine littéraire mondial, tout en aidant les auteurs et les éditeurs à élargir leur public. Vous pouvez effectuer des recherches en ligne dans le texte intégral de cet ouvrage à l'adresse `http://books.google.com`

PRESS. fs.179
SHELF J
No 11.

600033905Q

C

1542 d. 215

ATLAS

DES MALADIES PROFONDES

DE L'ŒIL

PAR

M. PERRIN ET F. PONCET

OUVRAGE COMPRENANT 92 PLANCHES EN CHROMO-LITHOGRAPHIE

CLICHY. — IMPRIMERIE PAUL DUPONT, RUE DU BAC-D'ASNIÈRES, 12

ATLAS

DES MALADIES PROFONDES

DE L'ŒIL

COMPRENANT

L'OPHTHALMOSCOPIE

PAR

MAURICE PERRIN
MÉDECIN PRINCIPAL D'ARMÉE
MÉDECIN EN CHEF ET PROFESSEUR AU VAL-DE-GRACE,
MEMBRE DE L'ACADÉMIE DE MÉDECINE ET DE LA SOCIÉTÉ DE CHIRURGIE

RADCLIFFE LIBRARY
UNIVERSITY OF OXFORD
15 FEB 79

Deuxième édition, augmentée de 2 planches

ET

L'ANATOMIE PATHOLOGIQUE

PAR

F. PONCET (DE CLUNY)
AGRÉGÉ DU VAL-DE-GRACE
MÉDECIN MAJOR DE PREMIÈRE CLASSE
MEMBRE DE LA SOCIÉTÉ DE BIOLOGIE, MEMBRE CORRESPONDANT DE LA SOCIÉTÉ DE CHIRURGIE

Ouvrage comprenant 92 planches en chromo-lithographie

PARIS
G. MASSON, ÉDITEUR
LIBRAIRE DE L'ACADÉMIE DE MÉDECINE
Boulevard Saint-Germain et rue de l'Éperon
EN FACE DE L'ÉCOLE DE MÉDECINE
1879

3

PRÉFACE

Deux raisons m'ont fait rechercher la publication de ce nouvel ouvrage.

D'abord mon Atlas d'ophthalmoscopie date de 1870, et depuis cette époque, la science en cette matière a fait des progrès. Certains états pathologiques du fond de l'œil, comme la rupture, le tubercule, le sarcome de la choroïde à son premier degré, la rétinite leucémique n'étaient pas encore bien connus ; tel autre, comme la rétino-choroïdite palustre, récemment étudiée par M. F. Poncet, n'avait pas encore été décrite. J'ai pu recueillir ces différents types sur des malades soumis à mon observation et combler ainsi une lacune inévitable pour l'époque.

Ces types, au nombre de douze, forment deux planches nouvelles en chromo-lithographie.

Mais le motif déterminant a été la possibilité d'associer à cette œuvre M. F. Poncet, dont les travaux sur l'histologie pathologique de l'œil ont été déjà si justement remarqués, et de la compléter, grâce à son concours, par un atlas d'anatomie pathologique du fond de l'œil.

L'ophthalmoscopie et l'anatomie microscopique s'éclairent l'une par l'autre : elles ne forment, à vrai dire, qu'une seule et

même étude dans laquelle le miroir oculaire donne l'anatomie macroscopique sur le vivant, et le microscope, l'anatomie histologique après la mort.

On sait à quel point l'ophthalmoscope est insuffisant dans certains cas pour expliquer la nature et la marche des symptômes observés, et combien est obscur le rapport entre l'altération de l'organe et le trouble de la fonction.

N'est-il pas hors de doute que les progrès apportés dans l'examen histologique des tissus dissiperont de plus en plus les incertitudes qui existent encore? La rétinite pigmentaire sans pigment apparent au miroir, soupçonnée cliniquement, démontrée histologiquement ensuite par M. F. Poncet, est un remarquable exemple, et il n'est pas le seul, des services que le microscope est appelé à rendre à l'ophthalmoscopie.

Cette publication nouvelle, la première de ce genre, nous paraît destinée à rendre de sérieux services. Elle éclaircira bien des points obscurs, et surtout elle montrera aux jeunes histologistes, en leur traçant la voie, combien il reste encore à faire avant d'avoir surpris le secret des divers processus morbides dont le fond de l'œil est le siége. Je désire pour elle l'accueil si bienveillant qui a été fait précédemment à mon Atlas, par la presse et le public médical, tant en France qu'à l'étranger.

MAURICE PERRIN.

Paris, le 11 novembre 1878.

L'anatomie pathologique ne peut être séparée de la clinique: sans ce concours mutuel l'histologie perd son intérêt, l'étude de la maladie est incomplète. Aussi, remercions-nous bien sincèrement M. le professeur Perrin de nous avoir associé aux travaux cliniques qu'il poursuit au Val-de-Grâce, depuis de longues années, avec tant de succès pour l'ophthalmologie française.

Les 66 planches d'anatomie pathologique, qui forment la deuxième partie de cet ouvrage, ne pouvaient pas comprendre toutes les variétés des lésions profondes de l'œil, mais les types que nous avons choisis permettent d'avoir une idée exacte des processus auxquels peut être soumis cet organe si complexe.

Tous nos dessins, originaux et personnels, ont été faits à la chambre claire sur nos préparations histologiques : les planches ont été tracées au crayon sur pierre par nous-même. C'était le seul moyen d'éviter les erreurs dans la représentation des images microscopiques. Nous avons pensé en outre qu'il était absolument nécessaire d'employer pour ces planches la chromo-lithographie, parce que dans ces dessins, formant souvent des vues d'ensemble, il était indispensable de reproduire la sélection des réactifs eux-mêmes lors de la coloration des tissus. La lecture de ces dessins devient ainsi facile ; dans les planches en noir, au contraire, les éléments et les tissus de nature différente sont confondus dans la teinte uniforme.

En face de chaque planche nous n'avons placé qu'une légende explicative, car nous aurions été entraîné à écrire un traité d'anatomie pathologique de l'œil, et nous ne pensons pas qu'aujourd'hui une pareille tâche puisse être entreprise avec succès dans son ensemble.

Cette série de planches d'anatomie pathologique a été divisée en cinq parties se rapportant :

1° à la Choroïde ;
2° au Corps vitré ;
3° au Nerf optique ,
4° à la Rétine ;
5° aux Maladies générales.

F. PONCET.

Paris, le 11 novembre 1878.

Ire PARTIE

OPHTHALMOSCOPIE

TABLE DES PLANCHES

I

OPHTHALMOSCOPIE

Planche	I.	— Application de l'éclairage oblique.
—	II.	— Application de l'éclairage oblique (*suite*).
—	III.	— Application du miroir au diagnostic des troubles de transparence.
—	IV.	— Application du miroir au diagnostic des états amétropiques de l'œil.
—	V.	— Application du miroir au diagnostic des états amétropiques de l'œil (*suite*).
—	VI.	— Variétés physiologiques de l'image ophthalmoscopique.
—	VII.	— Variétés physiologiques de l'image ophthalmoscopique (*suite*).
—	VIII.	— Variétés physiologiques de l'image ophthalmoscopique (*suite*).
—	IX.	— Variétés physiologiques de l'image ophthalmoscopique (*suite*).
—	X.	— Fibres opaques de la rétine. — Aspect du fond de l'œil dans le synchisis composé, — dans le choléra.
—	XI.	— Types variés de choroïdite disséminée.
—	XII.	— Types variés de choroïdite disséminée simples ou compliqués d'atrophie papillaire.
—	XIII.	— Staphylomes postérieurs irréguliers.
—	XIV.	— Staphylomes postérieurs réguliers aux divers degrés.
—	XV.	— Staphylomes postérieurs irréguliers ou compliqués.
—	XVI.	— Décollements de la rétine.
—	XVII.	— Rétinites albuminurique, — syphilitique. — Hémorrhagie choroïdienne.
—	XVIII.	— Atrophies de la papille optique.
—	XIX.	— Névro-rétinites. — Œdème de la rétine. — Atrophie de la papille compliquée d'une vaste atrophie de la choroïde.
—	XX.	— Rétinites leucémique, — pigmentaire, — par embolie de l'artère centrale, — péri-vasculaire, — suite d'une névro-rétinite œdémateuse, — staphylome postérieur très-irrégulier.
—	XXI.	— Rétino-choroïdite exsudative compliquée d'atrophie de la papille. — Névro-rétinite œdémateuse. — Rétinites hémorrhagiques.

PLANCHE XXII. — Glaucomes simples, — compliqués d'excavation du canal vasculaire central, — d'hémorrhagie rétinienne, — d'hémorrhagie papillaire.
— XXIII. — Glaucomes. — Névro-rétinites.
— XXIV. — Cysticerque du corps vitré. — Coloboma de la choroïde. — Cysticerque sous-rétinien. — Pigmentation pathologique du nerf optique. — Coloboma de la gaîne du nerf optique.
— XXV. — Large déchirure de la choroïde pré-papillaire. — Rupture d'un vaisseau de la rétine au niveau de la lésion. — Rétinite leucémique. — Rétino-choroïdite compliquée de névro-rétinite. — Rétinite hémorrhagique de nature syphilitique. — Hémorrhagie maculaire. — Atrophie régressive provoquée par une tumeur cérébrale syphilitique.
— XXVI. — Persistance de l'artère hyaloïdienne chez un sujet atteint d'atrophie papillaire et de staphylome postérieur. — Sarcome de la choroïde. — Papille optique chez un blessé dont le nerf optique avait été coupé par un projectile au delà du trou optique. — Tubercule de la choroïde. — Rupture de la choroïde. — Rétino-choroïdite palustre.

II

ANATOMIE PATHOLOGIQUE

CHOROÏDE.

PLANCHE I. — Congestion de la choroïde. — Œdème choroïdien avec hémorrhagies anciennes.
— II. — Hémorrhagie de la choroïde avec atrophie. — Hémorrhagie interstitielle de la choroïde.
— III. — Œdème de la choroïde. — Éléments isolés dans l'œdème choroïdien.
— IV. — Œdème purulent.
— V. — Choroïdite purulente (diapédèse). — Choroïdite purulente chronique.
— VI. — Choroïdite purulente (prolifération endothéliale). — Plaque atrophique de la choroïde.
— VII. — Atrophie et sclérose de la choroïde. — Excroissances verruqueuses de la choroïde.
— VIII. — Excroissances verruqueuses phosphatiques de la choroïde.
— IX. — Excroissances verruqueuses. — État de la limitante interne.
— X. — Ossification de l'œil, pré-choroïdienne.
— XI. — Ossification intra-choroïdienne. — Lacune graisseuse dans un point d'ossification.
— XII. — Tubercule de la choroïde. — Choroïdite tuberculeuse.
— XIII. — Sarcomes. — Sarcome à cellules avec prolongements, nucléoles brillants. — Éléments dissociés.

PLANCHE XIV. — Sarcome alvéolaire. — Sarcome à foyers de ramollissement.
— XV. — Sarcome fasciculé. — Rétine d'un œil atteint de sarcome fasciculé.
— XVI. — Sarcome mélanique fasciculé. — Propagation dans la sclérotique.
— XVII. — Rétine dégénérée dans un sarcome mélanique. — Éléments isolés. — Faisceaux tendineux de la gaîne du nerf optique.

CORPS VITRÉ.

PLANCHE XVIII. — Prolifération sur la membrane hyaloïde. — Prolifération du corps vitré. — Décollement de la hyaloïde et de la limitante interne.
— XIX. — Hémorrhagies et organisation du corps vitré. — Opacités.
— XX. — Éléments du corps vitré en voie de prolifération. — Éléments hypertrophiés et pigmentés.
— XXI. — Formation de vaisseaux dans le corps vitré. — Région ciliaire dans un décollement de la rétine. — Ossification du corps vitré.
— XXII. — Région rétro-cristalline organisée dans un décollement de la rétine. — Corps étrangers de l'œil. — Formation de vaisseaux dans le corps vitré.
— XXIII. — Synchisis étincelant. — Inflammation de la zone ciliaire dans le synchisis étincelant.

NERF OPTIQUE.

PLANCHE XXIV. — Nerf optique. — Coupes normales colorées à l'hématoxyline, montrant les noyaux névrogliques.
— XXV. — Excavation glaucomateuse. — Atrophie scléreuse du nerf optique. — Ossification pré-rétinienne du corps vitré.
— XXVI. — Excavation glaucomateuse de la papille avec ossification.
— XXVII. — Angle irido-cornéen dans un cas de glaucome.
— XXVIII. — Névrite optique. — Œdème de la papille dans un cas de tumeur cérébrale.
— XXIX. — Œdème de la papille. — Vésicules névrogliques œdémateuses. — Capillaires. — Fibres du nerf optique.
— XXX. — Névrite papillaire dans une tumeur cérébrale. — Névrite optique dans un cas de méningite tuberculeuse.
— XXXI. — Névrite avec prolifération interstitielle. — Névrite-œdème (tumeur du cervelet).
— XXXII. — Hémorrhagie dans la gaîne du nerf optique et dans la rétine, après une hémorrhagie cérébrale.
— XXXIII. — Atrophie grise tabétique.
— XXXIV. — Névro-rétinite tabétique. — Rétine d'ataxique.
— XXXV. — Atrophie blanche de la papille dans un cas d'hémorrhagie cérébrale ancienne. — Atrophie blanche du nerf optique.
— XXXVI. — Névrite parenchymateuse avec prolifération névroglique. — Mélanose du nerf optique.
— XXXVII. — Dégénérescence sarcomateuse du nerf optique et de ses enveloppes. — Dégérescence du nerf optique dans un sarcome orbitaire volumineux.

RÉTINE.

PLANCHE XXXVIII. — Hémorrhagie de la rétine, de la papille et du nerf optique.
— XXXIX. — Hémorrhagie dans la rétine. — Destruction des éléments.
— XL. — Rétinite œdémateuse. — Décollement de la rétine.

PLANCHE I

Figure 1.

Œil glaucomateux vu à l'éclairage oblique. — Altération profonde de l'iris. — Synéchie antérieure complète. — Cataracte glaucomateuse. — Cercle vasculaire péri-kératique. — Abolition complète de la vision. — Dureté et atrophie légère du globe. — Anesthésie de la cornée.

Fig. 2.

Cataracte corticale en voie de développement. — Les stries grises, disposées sous la forme de rayons plus ou moins réguliers dans le champ bleu foncé de la pupille, représentent les opacités vues à l'éclairage oblique. — Du côté gauche de la pupille, léger reflet dû à l'éclairage.

Fig. 3.

Leucôme central et profond de la cornée. — Un certain nombre de gros vaisseaux variqueux se rendent à la production pathologique.

Fig. 4.

Suite éloignée et rare d'irido-choroïdite ancienne. — L'iris est profondément désorganisé dans une zone intermédiaire entre sa grande et sa petite circonférence. — Cette zone a l'aspect d'une bande blanchâtre qui partage en deux l'étendue de la membrane. — La pupille très-étroite, immobilisée par des synéchies postérieures, est couverte par une cataracte.

Fig. 5.

Synéchies postérieures. — Exsudations légères colorées par l'uvée et déposées circulairement sur la cristalloïde antérieure pendant le cours d'une iritis rhumatismale.

Fig. 6.

Cataracte corticale antérieure au début. — L'altération est représentée par trois aiguilles blanches périphériques. Chez ce sujet, le fond de l'œil a une teinte beaucoup moins foncée qu'à l'état normal : il est cendré, bleuâtre, ce qui doit tenir à une diminution dans la transparence du cristallin et aussi à une pigmentation peu riche de la choroïde. Le disque jaune et brillant situé à droite représente le reflet du cône lumineux.

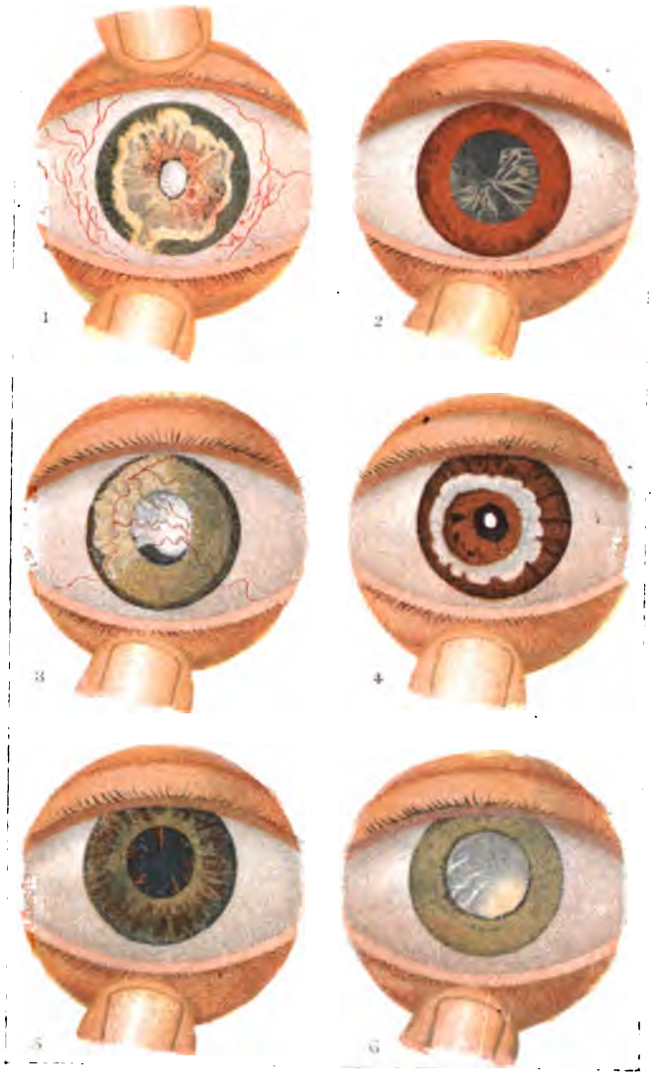

Regamey delin Becquet chromolith

APPLICATIONS DE L'ÉCLAIRAGE OBLIQUE

G. Masson Editeur Paris

PLANCHE II

Figure 1.

Cataracte stratifiée postérieure. Elle est représentée par un réticule de stries grisâtres entre lesquelles se trouvent un grand nombre d'opacités punctiformes extrêmement petites. L'espace bleu foncé, dû au fond de l'œil, et qui sépare le siége des opacités du bord de la pupille, marque le degré de profondeur auquel se trouve l'altération.

Fig. 2.

Décollement traumatique de l'iris. — Exsudation épaisse dans le champ pupillaire. — — Cataracte consécutive. — La surface ardoisée située sur le sclérotique correspond au point par lequel a pénétré le corps vulnérant ; — elle rappelle l'aspect le plus habituel des places pénétrantes de la sclérotique.

Fig. 3.

Cataracte disséminée punctiforme, limitée aux couches corticales antérieures. — La lésion est indiquée par une foule de petits grains grisâtres, disséminés dans le champ de la pupille. — Une strie sinueuse et peu apparente passe au milieu d'eux. Ces opacités sont vues sur le fond bleu sombre de l'œil, qui paraît jaune brillant au niveau du point touché par le sommet du cône lumineux éclairant.

Fig. 4.

Cataracte nucléaire en voie de développement : elle est représentée par une masse grisâtre située au centre de la pupille et entourée d'une zone bleue indiquant que les couches corticales sont encore transparentes. Il n'y a d'exception que pour la partie supérieure de la région équatoriale qui commence à être envahie.

Fig. 5.

Cataracte molle dont le volume considérable est accusé par la projection de l'iris en avant et l'existence d'un petit liséré noir que forme l'uvée au pourtour de la pupille.

Fig. 6.

Cataracte mixte : le noyau vu à travers des couches corticales opacifiées se révèle par un reflet jaunâtre dont l'étendue est en rapport avec l'étendue même du noyau.

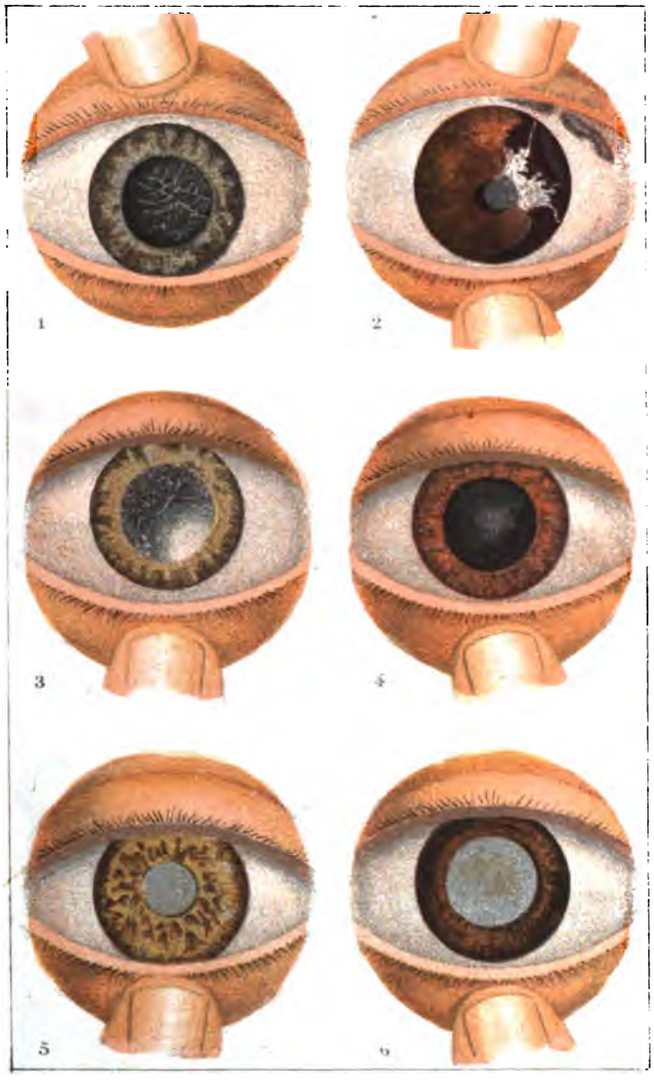

Regamey delin. Becquet chromolith

APPLICATIONS DE L'ECLAIRAGE OBLIQUE

G. Masson Editeur Paris

PLANCHE III

Figure 1.

Synchysis étincelant. Le champ de la pupille éclairé au miroir est rempli de petites masses blanches, brillantes et mobiles. On y remarque également, surtout dans sa moitié inférieure, un assez grand nonbre de petits corps flottants.

Fig. 2.

Décollement de la rétine. — Corps flottants. La membrane nerveuse se présente sous l'aspect d'un voile grisâtre légèrement transparent et auquel adhère un volumineux corps flottant. D'autres corps mobiles se voient dans le champ libre de la pupille.

Fig. 3.

Cataracte mixte en voie de développement. — L'opacité nucléaire se traduit par une masse sombre plus épaisse au centre que sur ses bords. Grâce à un retrait inflammatoire très-considérable de l'iris, qui équivaut à une véritable aniridie, on découvre l'équateur de la lentille qui est occupé par un disque grisâtre dû à des opacités corticales. Il en est de même de la surface moins sombre qui va de la périphérie vers le noyau.

Fig. 4.

Cataracte corticale en voie de développement. — Aspect au réflecteur de l'œil représenté dans la figure 2 de la planche I.

Fig. 5.

Cataracte secondaire. — Corps flottants chez un ancien opéré de cataracte par abaissement. La cristalloïde opacifiée apparaît sous l'aspect d'un réseau grisâtre. Le centre de la pupille débarrassée par la discision laisse voir au réflecteur une image droite et grandie d'une partie de la papille et d'un vaisseau rétinien.

Fig. 6.

Œil normal de vieillard vu au miroir. L'étroitesse physiologique de la pupille, la diminution de la transparence des milieux a considérablement diminué l'éclat du fond de l'œil, qui paraît sombre et presque obscur.

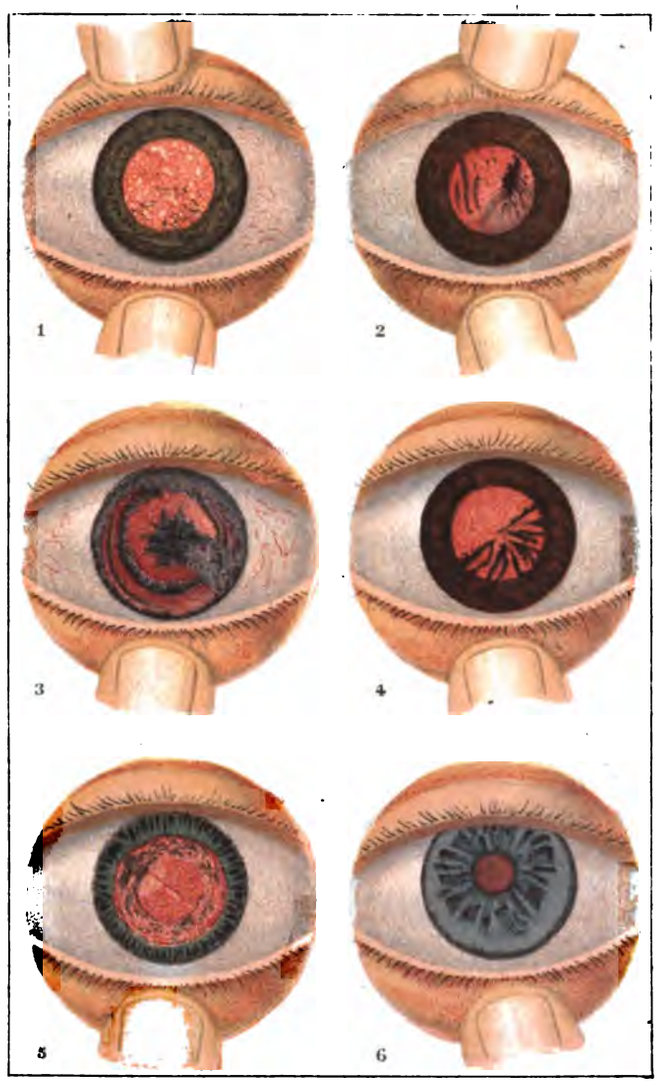

Regamey delin Becquet chromolith

APPLICATIONS DE L'ÉCLAIRAGE AU MIROIR

C. Masson Éditeur, Paris.

PLANCHE IV

Figure 1.

Spectre muco-lacrymal.

Fig. 2.

Spectre perlé.

Fig. 3.

Image de polyopie monoculaire fournie par un œil emmétrope armé d'un verre sphérique — 4 et visant une bougie située à la distance de quatre mètres.

Fig. 4.

Aspect de l'image ophthalmoscopique obtenue par l'éloignement exagéré de la lentille biconvexe. Le fond de l'œil est éclairé sur une très-petite surface : l'image qu'il fournit est nette mais très-petite. L'iris placé sur un plan antérieur paraît également éclairé, ce qui, par un effet de perspective, éloigne considérablement l'image du fond de l'œil.

Fig. 5.

Modification apportée à la même image en rapprochant la lentille de la situation qui donne le meilleur éclairement. Les dimensions considérables de la papille sont dues à ce que la lentille employée est d'un plus long foyer que dans le cas précédent.

Fig. 6.

Aspect au miroir d'un décollement ancien. La rétine est soulevée par un liquide assez transparent pour laisser voir la couleur rouge de la choroïde. On ne distingue qu'un réseau grisâtre, délicat, limité par un bord un peu plus large et de même couleur. Ce réseau est produit par la surface ridée de la rétine qui, en raison de la transparence relative des parties, n'apparaît avec le reflet gris bleu cendré qui lui est habituel que sous certaines incidences. Le moindre mouvement du globe imprime à toutes ces petites stries des oscillations très-faciles à constater.

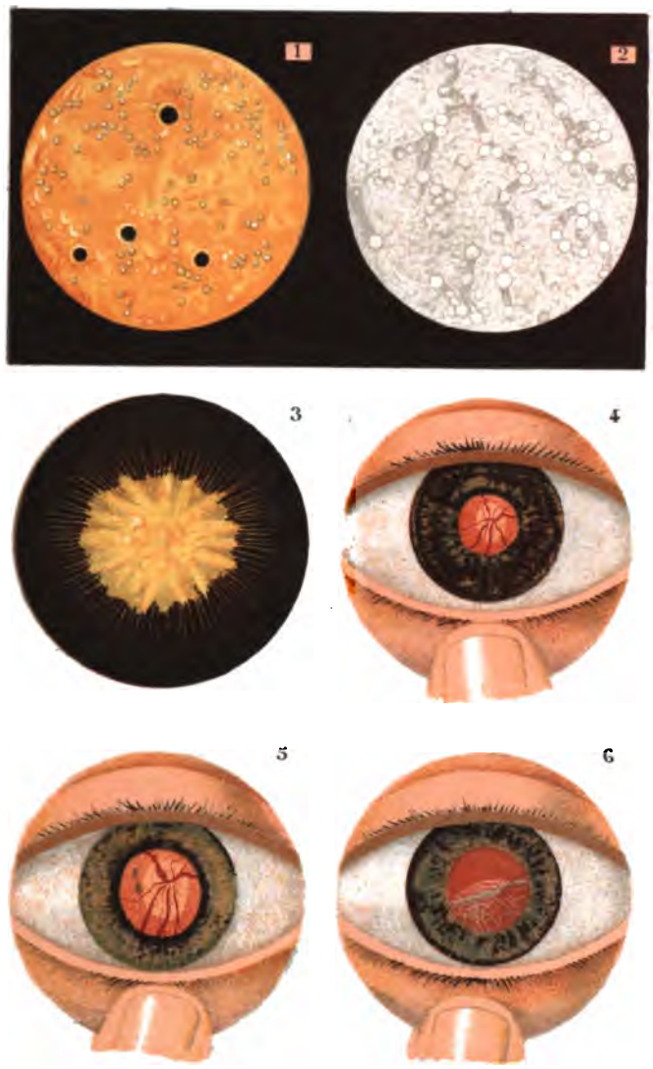

Rogamey delin. Imp. Becquet à Paris

SPECTRES OCULAIRES

Influence exercée sur l'image ophthalmoscopique par un mauvais éclairage

C. Masson Éditeur Paris

PLANCHE V

Figure 1.

Œil normal de jeune homme (16 ans), vu au miroir. — Pupille non dilatée.

Fig. 2.

Œil atteint d'un très-léger degré d'hypermétropie. — Le champ de la pupille partagé en deux zones est inégalement coloré : l'une presque blanche correspond à l'image démesurément grande et diffuse de la pupille ; l'autre, à la portion en vue de la choroïde.

Fig. 3.

Œil emmétrope soumis à l'atropine et examiné au miroir à une distance de quelques centimètres. On voit l'image droite et peu nette de la papille et de deux vaisseaux rétiniens.

Fig. 4.

Œil hypermétrope vu au miroir à une distance de 30 centimètres (hypermétropie manifeste $\frac{1}{8}$). On obtient une image droite, plus nette, un peu moins grande que dans l'exemple précédent, de la papille et des vaisseaux rétiniens.

Fig. 5.

Œil opéré de cataracte examiné au miroir. Dans ce cas l'hypermétropie étant au plus haut degré, l'image droite est beaucoup plus petite.

Fig. 6.

Œil myope $\left(\text{myopie} = \frac{1}{4}\right)$ examiné au miroir. On obtient à une distance de 30 centimètres une image renversée de la papille et des vaisseaux. En se rapprochant davantage l'image disparaît.

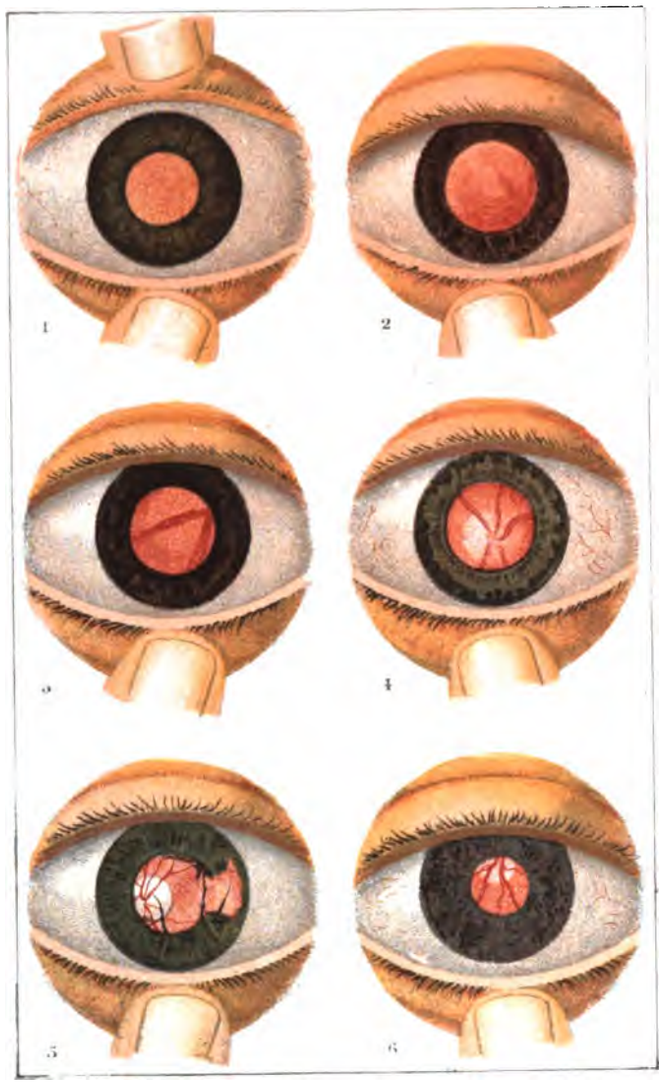

Regamey delin. Imp. Becquet Paris

APPLICATIONS DU MIROIR AU DIAGNOSTIC
DES ETATS AMÉTROPIQUES DE L'ŒIL

G. Masson Editeur Paris

PLANCHE VI

Figure 1.

Œil physiologique d'un sujet de 23 ans, à peau noire mais de race caucasique. — L'état de la pigmentation choroïdienne a changé considérablement l'aspect du fond de l'œil. L'image a une teinte grise à travers laquelle se laisse à peine deviner la couleur rouge habituelle de la choroïde. Sur ce fond gris-perle, la rétine projette des reflets chatoyants que le pinceau a plutôt indiqués que rendus.

Fig. 2.

Œil physiologique de vieillard (70 ans). — La choroïde, très-fortement pigmentée, donne à l'image un ton orange sombre qui s'écarte notablement de la couleur habituelle. Papille maigre décolorée. — Vaisseaux rétiniens rabougris.

Fig. 3.

Œil physiologique sur lequel sont projetées les deux images du miroir fournies par la lentille biconvexe pendant l'examen par l'image renversée. On peut voir sur cette figure par quels caractères elles se distinguent de la papille.

Fig. 4.

Œil physiologique de jeune homme (17 ans). — La choroïde richement pigmentée donne une image encore sombre, mais beaucoup moins que la précédente ; elle est remarquable par l'aspect et la largeur de l'anneau choroïdien qui entoure les deux tiers de la papille d'une bande pigmentaire noire. La papille légèrement allongée dans le sens vertical est très-riche en fibres nerveuses : la couche qu'elles forment est assez épaisse pour couvrir entièrement la lame criblée que l'on ne voit pas du tout, et pour exagérer la saillie de la papille optique, ce dont on peut juger par l'inflexion de la plupart des vaisseaux rétiniens au point où ils descendent sur la rétine.

Fig. 5.

Œil physiologique de vieillard. — Cette image représente l'aspect du fond de l'œil que l'on rencontre le plus souvent à un âge avancé ; la papille est décolorée, la lame criblée, profonde, le limbe sclérotical, large, très-apparent, la couche des fibres, étroite, plus riche en tissu conjonctif qu'en fibres nerveuses, comme l'indique la teinte grise ardoisée substituée à la teinte grise pénétrée de rouge ou de jaune qui caractérise habituellement la papille. Le stroma choroïdien a conservé tout son pigment ; mais les cellules de la couche épithéliale sont rares, ce qui met à découvert les éléments de la choroïde et lui donne l'aspect d'une surface rouge mouchetée de noir. On peut remarquer aussi combien sont grêles les vaisseaux rétiniens.

Fig. 6.

Œil physiologique d'un jeune homme blond. — La choroïde est d'un ton plus clair que d'habitude, ce qui tient à l'état de sa pigmentation. En comparant entre elles les figures 1, 2, 4, 5 et 6, on peut juger combien la pigmentation de la choroïde modifie l'aspect de cette membrane au miroir. La papille présente un modelé qui aide à reconnaître facilement les trois zones dont elle se compose ; au centre une tache blanche, située au point d'émergence des vaisseaux, est fournie par la lame criblée ; à la périphérie, une ligne claire due au limbe sclérotical ; et enfin entre les deux une zone d'un gris rougeâtre qui correspond à la couche des fibres nerveuses.

Regamey délin Becquet chromolith

VARIÉTÉS PHYSIOLOGIQUES

G. Masson Éditeur Paris

PLANCHE VII

Figure 1.

Œil normal richement pigmenté. — Le ton général est sombre; l'anneau choroïdien, estompé en brun foncé et la tache jaune très-apparente. Cette dernière est entourée d'une zone brune, au centre de laquelle figure un petit disque rouge foncé, qui entoure un point blanc correspondant à la fossette naviculaire. L'ensemble de l'image représente un beau type d'œil jeune et brun.

Fig. 2.

Œil physiologique peu pigmenté. — Le ton général est beaucoup plus clair que dans l'image précédente ; le défaut de pigment de la couche épithéliale et du stroma met à découvert un élégant réseau choroïdien, visible jusque dans ses dernières ramifications. La papille est remarquable par sa teinte grise.

Fig. 3.

Œil physiologique. — La choroïde présente un certain nombre d'espaces intervasculaires très-sombres et de nature à simuler un état pathologique. Les dépôts pigmentaires figurés le long des vaisseaux sur la papille sont une erreur de la chromolithographie.

Fig. 4.

Œil normal vu à un fort grossissement (image droite). — On reconnaît facilement les trois zones concentriques dont se compose la papille. Au centre, un espace clair finement ponctué en gris, ce qui lui donne une certaine ressemblance avec la coupe d'un jonc, et présentant à son bord externe le point d'émergence des vaisseaux ; c'est la lame criblée. A son pourtour une zone d'un gris rougeâtre : c'est la couche des fibres nerveuses qui paraissent, dans ce cas particulier, former une couche également épaisse dans toutes les directions ; enfin, en dehors de cette dernière, une ligne assez claire représentant l'anneau sclérotical. L'anneau choroïdien fortement pigmenté est marqué par un croissant noir vivement accusé dans le tissu de la choroïde. Le grossissement employé met en relief les caractères distinctifs des vaisseaux. Les artères sont moins grosses, plus pâles, figurées par un centre clair et un double contour plus sombre ; les veines, plus grosses, plus sombres et d'une teinte uniforme. Cette image, très-scrupuleusement reproduite, démontre également que les rapports entre les deux ordres de vaisseaux sont variables, puisque en certains points l'artère couvre la veine, et en d'autres, est recouverte par elle.

Fig. 5.

Œil physiologique. — La papille est remarquable par la largeur de la lame criblée, et surtout par l'existence d'une masse pigmentaire assez volumineuse, isolée et siégeant à proximité d'un vaisseau. En raison de l'origine de ces sortes de production, tout porte à croire qu'elle représente, soit un développement anormal de pigment dans la rétine, soit le produit d'une apoplexie miliaire de la papille ou du nerf optique, assez peu considérable pour occasionner des troubles fonctionnels, puisque la vision est normale.

Fig. 6.

Œil normal dessiné chez un jeune homme atteint de choléra confirmé. — La papille est de couleur lie de vin. Les artères sont filiformes, à peine perceptibles ; les veines volumineuses et comme étranglées au niveau du limbe sclérotical : sur la papille elles paraissent effilées, ce qui est dû à ce que le tissu de la papille est légèrement infiltré et partant moins transparent. Les vaisseaux choroïdiens sont très-pâles ; ils donnent au fond de l'image une teinte lilas sur laquelle sont accusés fortement en bleu foncé les espaces intervasculaires.

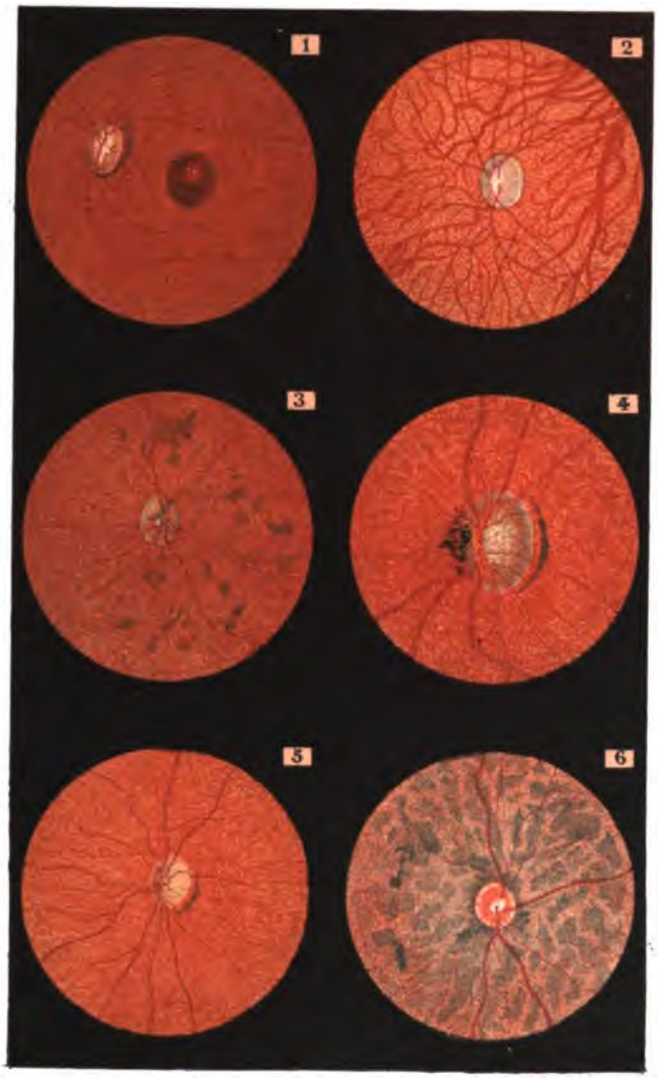

Regamey delin. Becquet chromolith

VARIÉTÉS PHYSIOLOGIQUES

G Masson Editeur Paris

PLANCHE VIII

Figure 1.

Œil physiologique d'un sujet de 50 ans. — Remarquable par l'épaisseur de la couche des fibres et par la largeur et la profondeur de l'excavation physiologique. On voit distinctement la disposition ponctuée de la lame criblée et l'inflexion en crochets des vaisseaux au bord de l'excavation. Large tache pigmentaire physiologique au niveau de l'anneau choroïdien; sur la figure elle est plus noire que nature.

Fig. 2.

Œil physiologique chez un jeune homme. — Remarquable par l'étendue de l'excavation physiologique; au fond de celle-ci on voit un tronçon de vaisseau coloré en rose qui paraît sans rapport de continuité avec les principaux troncs. Ceux-ci ont l'air de se terminer brusquement en crochets au pourtour de l'excavation. Cette disposition des vaisseaux pourrait faire croire à une excavation pathologique, mais elle en diffère par la persistance de la couche des fibres que l'on reconnaît à la zone rougeâtre qui l'entoure, marquée par la zone rougeâtre qui entoure l'excavation.

Fig. 3.

Œil physiologique de vieillard (71 ans). — La papille est maigre, décolorée; la lame criblée, large; le limbe sclérotical fortement accusé, ce qui indique que la couche des fibres est peu épaisse et l'anneau choroïdien dépigmenté. On remarque au pourtour de la papille une zone d'atrophie choroïdienne, et sur le champ choroïdien un certain nombre d'espaces intervasculaires très-prononcés.

Fig. 4

Œil physiologique de jeune homme. — Remarquable par l'étendue et la profondeur de l'excavation physiologique. Comme dans la figure 2, la disposition des vaisseaux qui sont très-nombreux rappelle celle que l'on observe dans l'excavation pathologique. Mais la présence de la couche des fibres empêche la confusion. Acuïté visuelle supérieure à l'unité.

Fig. 5.

Œil physiologique d'un jeune homme de 15 ans. — Remarquable par la richesse du réseau rétinien; par la disposition flexueuse des vaisseaux, surtout au niveau de la papille; par la différence de coloration des veines et des artères; enfin, par l'abondance du pigment dans l'anneau choroïdien qui entoure la papille d'un cercle noir presque complet.

Fig. 6.

Œil physiologique (sujet de 25 ans). — Remarquable par la disposition des veines qui sont gorgées et flexueuses. L'une d'elles située en bas paraît affecter une disposition en tire-bouchons. Cet aspect est dû à des inflexuosités du vaisseau dans le sens antéro-postérieur, qui rendent l'éclairement inégal sur ses diverses parties.

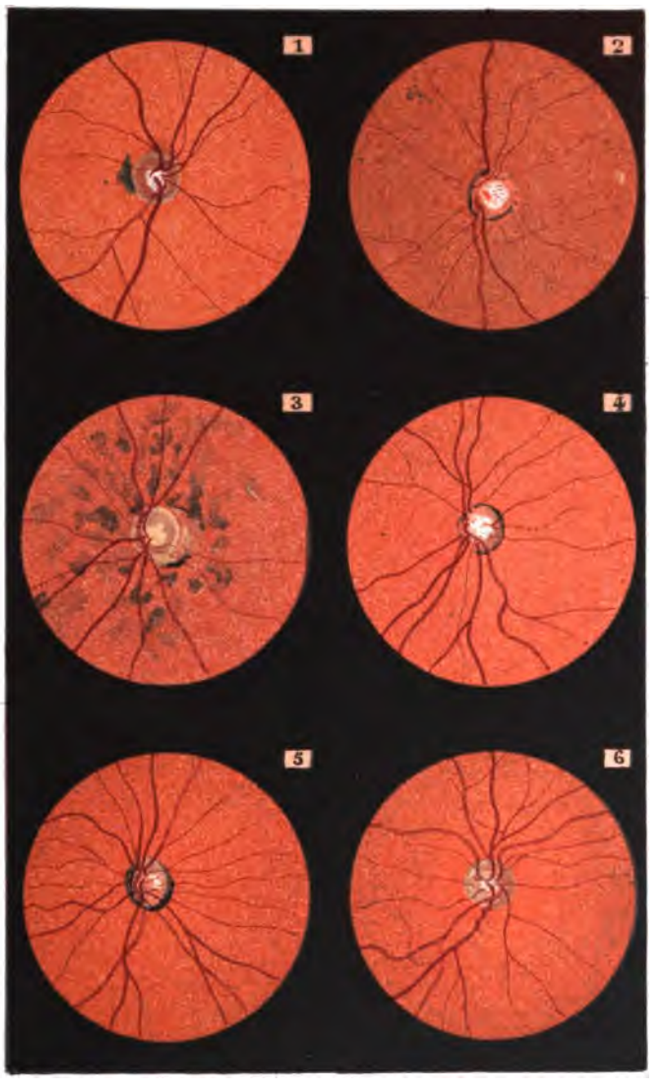

Regamey delin Becquet chromolith

VARIÉTÉS PHYSIOLOGIQUES

G. Masson Éditeur Paris

PLANCHE IX

Figure 1.

Œil de vieillard (61 ans). — La papille a la teinte grise sénile; elle est assez largement excavée. A son pourtour on observe une zone d'atrophie qui simule un staphylôme postérieur au deuxième degré. On peut remarquer pourtant qu'au niveau de l'atrophie subsistent encore un assez grand nombre de petits vaisseaux choroïdiens, ce qui donne à la partie malade un aspect moins blanc, moins nacré que le staphylôme. Acuité visuelle $= \frac{1}{2}$.

Fig. 2.

Œil physiologique atteint d'astigmatisme. — La papille remarquable par sa teinte jaune uniforme est allongée dans le sens vertical (image renversée). Les veines sont volumineuses et d'une coloration foncée. — Espaces intervasculaires très-apparents.

Fig. 3.

Staphylôme postérieur irrégulier, développé en quelques mois chez un vieillard de 71 ans, et sans cause appréciable. — Jusqu'alors la vue avait été normale : aujourd'hui elle est atteinte d'une myopie $\frac{1}{7}$. La plaque d'atrophie est irrégulière dans sa forme, puisqu'elle a son plus grand développement en haut; dans sa couleur qui est terne, ce qu'il faut attribuer à la persistance de certains éléments de la choroïde. La papille est exactement ronde, de couleur lie de vin; on n'y observe ni excavation pathologique, ni commencement de glaucôme. Ce staphylôme figure dans cette planche pour montrer à quel point l'atrophie éctasique ressemble à l'atrophie péri-papillaire sénile non staphylômateuse.

Fig. 4.

Œil physiologique d'un jeune homme atteint d'astigmatisme. — La papille d'un rouge vif est allongée transversalement. Tout le fond de l'œil de nuance sombre fait voir partout le réseau des veines choroïdiennes circonscrivant des espaces intervasculaires richement pigmentés.

Fig. 5.

Œil physiologique d'un vieillard de 74 ans. — Papille d'apparence sénile entourée d'une zone d'atrophie péri-papilliaire affectant la disposition et le siége d'un staphylôme postérieur au deuxième degré. Presbytie $= \frac{1}{41}$. Limite éloignée de la vision distincte $= \infty$. Acuité visuelle $= \frac{1}{2}$.

Fig. 6.

Œil physiologique d'une jeune fille. — L'aspect de la papille paraît d'un rouge vif uniforme, très-peu différent du ton de la choroïde, ce qui fait qu'elle s'en distingue à peine. L'anneau choroïdien est peu pigmenté, il entoure la papille d'un cercle blanchâtre qui aide à la reconnaître et à la limiter. Les vaisseaux sont remarquables par leur direction rayonnée; l'un d'eux naît au niveau de l'anneau sclérotical. Le peu de netteté de la papille et des vaisseaux vers leur émergence indique un léger degré d'infiltration dans la rétine. État tout à fait physiologique, car l'acuité visuelle est normale.

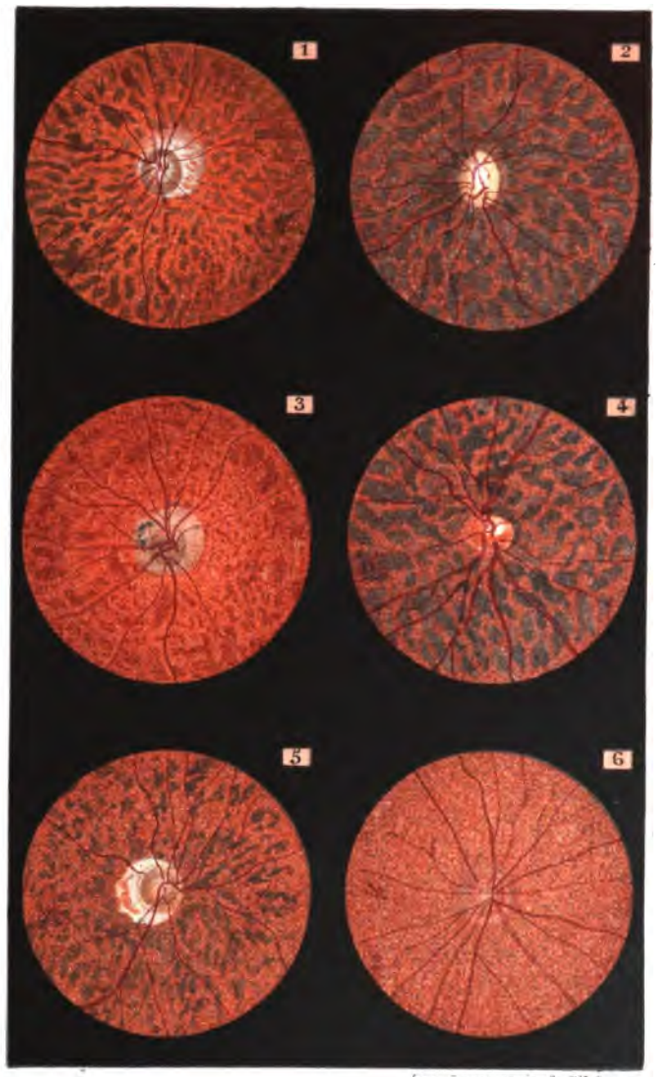

Imp. Lemercier & Cie Paris

Regamey delin. Becquet chromolith.

VARIÉTÉS PHYSIOLOGIQUES

G Masson Editeur Paris

PLANCHE X

Figure 1.

Fibres opaques de la rétine. Elles forment une large zone blanche, brillante, située du côté opposé à la *macula*. — Cette plaque couvre environ le quart de la surface de la papille; elle est entièrement opaque du côté du nerf optique : du côté opposé et à mesure que les fibres divergent davantage, la teinte rouge de la choroïde se laisse mieux apercevoir. Le bord de la tache du côté de la rétine est comme festonné. Les vaisseaux rétiniens près de leur point d'émergence s'engagent dans ce tissu opaque, s'y perdent, puis réapparaissent au delà de ses limites; les taches d'un rouge sombre disséminées sur l'image n'existaient pas sur le modèle.

Fig. 2.

Même anomalie que dans la figure précédente. — La quantité de fibres opaques étant peu considérable, on voit distinctement la disposition striée qu'elles affectent.

Fig. 3.

Même anomalie que dans les figures précédentes. — Les faisceaux de fibres sont largement étalés, mais sous une faible épaisseur. Ce qui le prouve, c'est que si l'on en excepte deux troncs, les vaisseaux ne sont pas voilés. On voit également par transparence la choroïde qui est à ce niveau très-fortement pigmentée et apparait avec une teinte ardoisée.

La papille du côté opposé aux fibres est entourée d'une ligne de pigment qui s'élargit irrégulièrement en haut. — La couche pigmentaire épithéliale est assez peu riche pour mettre à découvert les *venæ vorticosæ* et les espaces intervasculaires.

Fig. 4.

Œil physiologique dans lequel il existait un certain degré d'infiltration rétinienne au pourtour de la papille. — La chromolithographie n'a rendu que très-imparfaitement cette vapeur légère dans laquelle se noyaient et le limbe de la papille et la couleur rouge de la choroïde.

Fig. 5.

Aspect de l'image ophthalmoscopique dans les cas de troubles intenses du corps vitré. — Le fond de l'œil est vu à travers un brouillard épais, qui permet à grand'peine, même avec la dilatation de la pupille, de distinguer la papille et les vaisseaux. C'est en suivant ceux de ces derniers qui sont encore visibles vers leur point d'émergence que l'on parvient à découvrir une petite surface qui correspond au nerf optique.

Fig. 6.

Œil physiologique d'un sujet de 25 ans atteint de choléra confirmé. — On peut juger par ce type à quel degré d'anémie peut être porté l'appareil de la vision sans que la fonction soit troublée. La papille est pâle, la choroïde décolorée, les artères rétiniennes réduites à de menus filaments, difficiles à suivre : les veines seules sont volumineuses et gorgées de sang noir.

Regamey delin. Becquet chromolith

VARIÉTÉS PHYSIOLOGIQUES.

G. Masson Éditeur Paris

PLANCHE XI

Figure 1.

Choroïde disséminée. — Le champ de la choroïde est irrégulièrement parsemé de petites taches jaunâtres plus ou moins arrondies. La plus étendue se trouve dans la région de la macula. La plupart d'entre elles semblent surgir de l'épaisseur du stroma choroïdien, dont la couleur rouge les entoure ou les recouvre encore. On dirait des granulations miliaires. Certaines d'entre elles plus développées ont une teinte plus franchement jaune : elles sont entourées d'un liséré de pigment noir. Quelques-unes ont une petite masse pigmentaire vers leur centre. D'autres masses de pigment noir sont disséminées sur la surface de l'image. Le parenchyme choroïdien est d'un rouge plus intense qu'à l'état normal.

Sujet de 30 ans sans antécédents syphilitiques avoués ou reconnus. — Les troubles visuels remontent à deux années; ils ont suivi une marche progressive, sans réaction locale ni signe extérieur quelconque. A l'époque où l'œil fut dessiné, le malade ne voyait plus à se conduire; la vision centrale était abolie ; la vision périphérique était encore assez satisfaisante, mais elle était renfermée dans des limites très-restreintes. Nous avons constaté chez ce malade, à diverses reprises, une persistance très-grande des images rétiniennes. Ainsi l'image de la main, placée de façon à être vue distinctement, persiste assez pour empêcher le patient d'indiquer le moment ou elle disparaît.

Fig. 2.

Rétino-choroïdite. — L'altération est représentée principalement par trois larges plaques saillantes situées deux en dehors de la papille et la troisième au niveau de la tache jaune ; ces taches affectent une disposition uniforme ; elles sont comme stratifiées par couches concentriques qui circonscrivent un espace central dans lequel la choroïde paraît relativement saine. On dirait la disposition annulaire de certaines manifestations syphilitiques. La tache jaune est envahie par une masse noire qui, en raison de son volume et de sa couleur, ne peut être attribuée qu'à un petit épanchement sanguin. On peut voir que sur deux points les vaisseaux rétiniens sont envahis; l'un d'eux est même complétement couvert par une masse de pigment charbonneux. — Le champ choroïdien est en outre parsemé de petites masses jaunâtres semblables aux altérations de la figure précédente.

Sujet de 31 ans, marié, sans antécédent syphilitique. Le début des accidents remonte à trois ans. Le malade, qui est chef de musique, raconte qu'après s'être fatigué à jouer du cornet à piston, il fut pris subitement de vertiges accompagnés de phantasmes lumineux et suivis de perte de connaissance. Cet accident, qui ressemble beaucoup à une syncope, n'eut aucune suite, mais à partir de ce moment la vue se serait progressivement affaiblie sans réaction appréciable. Aujourd'hui la vision centrale est abolie; l'angle nasal, l'angle frontal et l'angle jugal sont à peu près nuls; l'angle temporal résiste encore. De ce côté le malade peut voir nettement une lampe Carcel.

Fig. 3.

Rétino-choroïdite. — L'altération principale est représentée par de longues et étroites trainées blanchâtres qui divisent de part en part l'image ophthalmoscopique ; les vaisseaux rétiniens passent manifestement au devant. En dehors de ces bandes atrophiques on remarque, surtout vers la région de la *macula,* d'abondants dépôts pigmentaires; plusieurs

d'entre eux couvrent les vaisseaux rétiniens, ce qui permet d'établir que la rétine est elle-même envahie.

Sujet de 30 ans. $S = \frac{1}{40}$. Angle nasal réduit à quelques degrés; angle temporal mieux conservé. Pas d'antécédents syphilitiques ou autres. Cette affection remonte à treize mois; elle a suivi progressivement son cours sans réaction locale.

Fig. 4.

Choroïdite chronique. — Staphylôme postérieur. Myopie $= \frac{1}{14}$. La région de la *macula* est envahie par un certain nombre de petites masses jaunâtres arrondies. Le reste du champ choroïdien ne paraît pas altéré.

Sujet de 25 ans. $S = \frac{1}{200}$: angle nasal réduit à 6° : angle temporal à peu près intact. Cet état amblyopique, qui remonte à deux ans, a suivi une infection syphilitique. — Traitement par les onctions mercurielles : vision améliorée. $S = \frac{1}{10}$. Traitement interrompu ; les accidents reparaissent et sont rebelles à toute médication.

Fig. 5.

Dégénérescence profonde de la choroïde. — Les *venæ vorticosæ* vivement accusées sont représentées par un système de vaisseaux rectilignes et dirigés en rayonnant vers la papille; les uns sont rouges ; les autres sont jaunes et envahis par la dégénérescence athéromateuse. L'anneau choroïdien complétement atrophié a mis à nu le cercle sclérotical de la papille. De grosses masses pigmentaires sont disséminées dans le champ choroïdien, principalement vers l'*ora serrata*. La rétine est visiblement altérée; on y remarque deux plaques grisâtres d'apparence graisseuse : les vaisseaux ont diminué de volume, contrairement à ce qu'indique la chromolithographie ; leur nombre est notablement restreint, et ce qui reste paraît appartenir au système veineux. — Amblyopie grave. Voit à peine à se conduire.

Fig. 6.

Même altération que dans le cas précédent. — En examinant avec soin la figure, on y retrouve toutes les formes et tous les degrés de l'atrophie du stroma choroïdien; les couches pigmentaires ont disparu ; les plans vasculaires sont mis à nu ; certains vaisseaux, accessibles à la circulation, forment un réseau rouge orangé; d'autres ne sont plus représentés que par des stries jaunes et brillantes. Quelques-uns permettent de constater le travail de dégénérescence granulo-graisseuse; le vaisseau n'a plus son calibre régulier, il présente des espèces d'étranglement; en certains points il est rempli de sang, dans d'autres et au niveau des étranglements il est rempli de matière jaune réfléchissant vivement la lumière. Sur toute l'étendue de l'image on voit de grosses et nombreuses masses pigmentaires, des exsudats entourés d'une bordure noire qui envahissent à la fois la choroïde et la rétine.

Perte absolue de la vision.

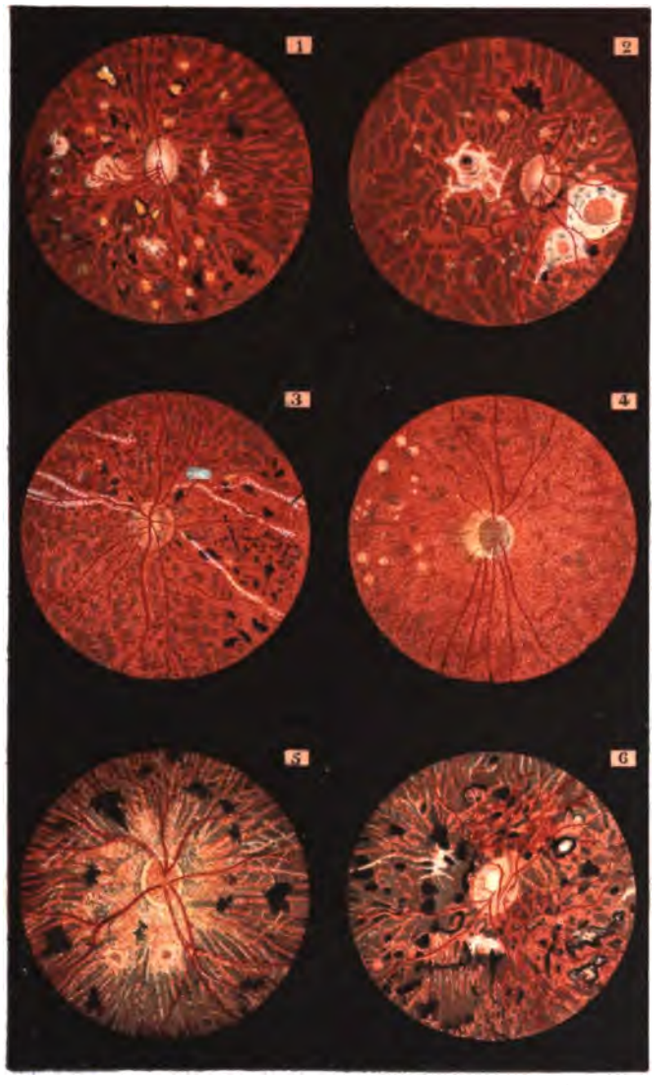

Regamey delin Imp. Becquet Paris

CHOROÏDITES

G. Masson Editeur Paris

PLANCHE XII

Figure 1.

Choroïdite chronique. — Atrophie papillaire. La papille paraît d'un bleu assez foncé : sa surface est couverte de fines stries blanches rayonnées. — Le système vasculaire rétinien est atrophié. — La choroïde présente sous diverses formes les altérations de la choroïdite, à savoir : le pourtour de la papille est occupé par un disque d'atrophie sur lequel se voient quelques débris vasculaires ; la région de la tache jaune est envahie par un épanchement sanguin en voie de résorption ; le caillot réduit à sa portion la plus épaisse est entouré d'une plaque atrophique circonscrite : sur divers autres points se voient, soit de l'atrophie, soit de petites exsudations accompagnées de dépôts pigmentaires.

Perte absolue de la vision depuis six années. — Affection développée sans signes apparents, sans cause appréciable chez un vieillard de 66 ans. — L'autre œil, sain jusqu'à ces derniers temps, est envahi à son tour, et l'acuïté visuelle abaissée à $\frac{1}{200}$.

Fig. 2.

Choroïdite syphilitique circonscrite. — On voit au delà de la tache jaune des masses jaunâtres agglomérées et entremêlées de dépôts pigmentaires. La tache jaune est très-fortement accusée, le réseau rétinien vivement injecté, ce qui permet de suivre de petits vaisseaux de second ordre jusqu'au niveau de la *macula*. — La choroïde elle-même, par sa teinte rouge foncée, paraît aussi congestionnée.

Sujet atteint de syphilis depuis vingt-cinq ans. — Durant cette longue période, des manifestations diverses n'ont cessé de se succéder. Malgré l'intervention de traitements renouvelés pendant plus de cinq ans, le malade, au moment de notre examen, porte à la marge de l'anus des tubercules ulcérés manifestement syphilitiques. — L'angle nasal est aboli, il est occupé par une large tache aveugle, au niveau de laquelle la vision est réduite à une sensation qualitative. En cherchant avec un peu d'attention on découvre que cette tache se partage en deux zones, l'une au niveau de laquelle la perception se fait encore, l'autre centrale, au niveau de laquelle elle est tout à fait abolie. — Dans les autres directions l'acuïté visuelle est égale à l'unité.

Fig. 3.

Choroïdite athéromateuse. — Le champ choroïdien est couvert de nombreuses stries jaunâtres, plus abondantes au pourtour de la papille. Le stroma est profondément altéré, mais en aucun point il n'existe d'atrophie complète qui mette à nu la sclérotique. — Nombreux dépôts pigmentaires.

Sujet de 38 ans. — Pas de syphilis. — Affection remontant à six ans. Le mal a débuté par quelques symptômes, tels que rougeur persistante du globe oculaire, douleurs pré-orbitaires, qui paraissent appartenir à une irido-choroïdite rhumatismale. Actuellement l'acuïté visuelle est égale à $\frac{1}{10}$. Le champ visuel est altéré surtout du côté de l'angle frontal ; l'angle temporal est le mieux conservé.

Fig. 4.

Choroïdite chronique. — Atrophie papillaire. Altération profonde de la choroïde, mais sans destruction complète du stroma. Les *venæ vorticosæ* fortement accusées forment un

riche réseau qui rayonne vers la papille et qui se détache très-vivement sur un fond noir. Au pourtour de la papille on remarque une couronne de stries jaunes et brillantes, dues manifestement à des vaisseaux, et qui, en raison de leur siége et de leur distribution, semblent appartenir aux artères ciliaires postérieures. Papille atrophiée d'un gris jaunâtre, volumineuse, sans excavation. Cette affection qui, depuis longtemps, a amené la perte de la vision, paraît avoir débuté par les signes d'une irido-choroïdite à répétitions.

Fig. 5.

Même affection que dans la figure précédente. — L'altération choroïdienne est plus profonde encore. Le système vasculaire choroïdien se présente sous l'aspect d'un réseau à mailles serrées. On dirait, sauf la couleur, les nervures d'une feuille dépouillée de son parenchyme. Sous un premier plan de vaisseaux rouges, apparaît en beaucoup de points un réseau de stries jaunes, dû sans doute à des vaisseaux sclérosés ou graisseux. Papille complétement atrophiée, large, sans excavation. — Vaisseaux rétiniens réduits à de menus filaments.

Abolition complète de la vision. L'affection développée chez un sujet de 54 ans remonte à huit ans. Elle a débuté aussi par des signes d'irido-choroïdite à répétitions ; pendant plusieurs années le malade a été tourmenté par l'apparition de gros moucherons et d'éclairs brillants et jaunâtres dans le champ visuel. L'affaiblissement de la vue a été régulier et progressif.

Fig. 6.

Même processus que dans les deux cas précédents ; la choroïde, la papille offrent des caractères fort analogues, sinon identiques. Mêmes débuts du mal, même effet sur la vision.

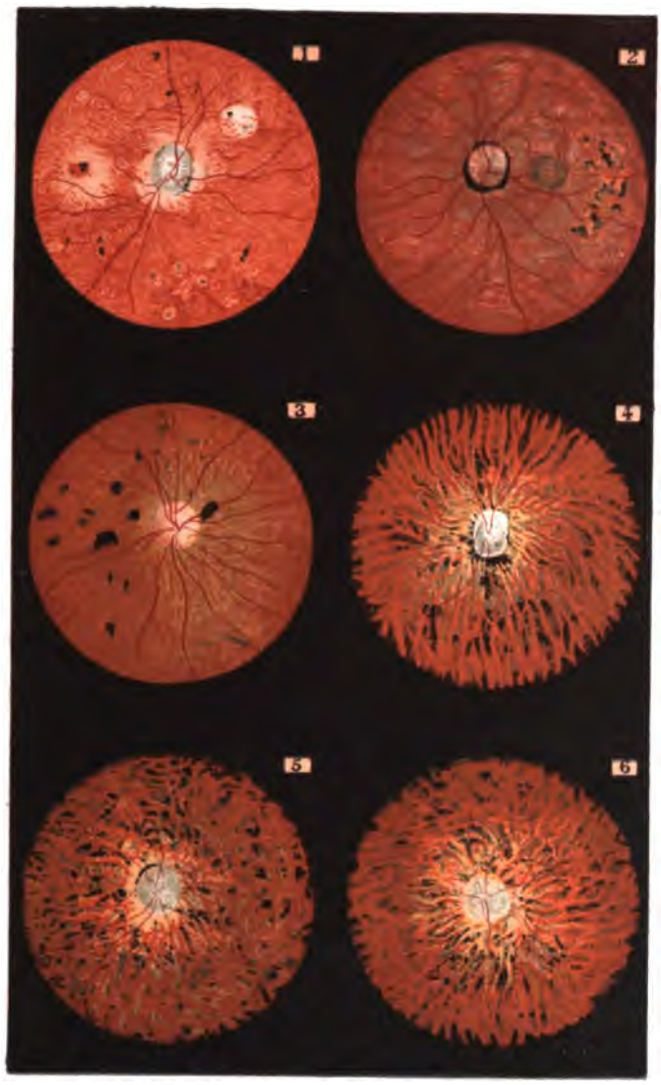

Regamey delin

Imp Becquet Paris

CHOROÏDITES

G. Masson Editeur à Paris

PLANCHE XIII

Figure 1.

Staphylôme postérieur développé chez une dame à l'âge de 40 ans, sans cause appréciable. — Papille richement colorée bordée de pigment d'un côté, et entourée de l'autre par un mince croissant d'atrophie. La tache pathologique est située en haut et en dehors. $M = \frac{1}{14}$; $S = \frac{1}{2}$. Aucun signe concomittant de congestion oculaire; aucune apparence de glaucome.

Fig. 2.

Staphylôme irrégulier. — La tache pathologique, qui représente une staphylôme au deuxième degré, est située exactement au-dessus de la papille. Celle-ci, suivant la règle, paraît allongée dans le sens perpendiculaire à la hauteur de l'ectasie.

Fig. 3.

Staphylôme irrégulier. — Papille rouge vivement injectée, excavation physiologique assez large. Le limbe de la papille du côté opposé à la tache jaune est entouré d'un anneau de nuance un peu plus claire que le tissu papillaire, mais ne rappelant en aucune façon la couleur habituelle du staphylôme. Le bord externe de la tache pathologique est entouré d'un anneau choroïdien richement pigmenté. $M = \frac{1}{4}$.

Fig. 4.

Atrophie de la papille compliquée d'atrophie choroïdienne péri-papillaire. — Papille d'un gris bleuâtre uniforme, sans excavation marquée. Cercle blanc d'atrophie choroïdienne : du côté de la *macula*, ce cercle est limité par un anneau choroïdien assez accentué. Les artères sont filiformes, et par conséquent d'une moindre valeur que sur la figure; les veines ont leur calibre habituel; sur la choroïde quelques îlots disséminés d'atrophie choroïdienne.

Cécité, affection ancienne développée successivement aux deux yeux d'une façon absolument silencieuse, tant au point de vue de l'état local que de l'état général.

Fig. 5.

Atrophie papillaire partielle avec excavation. — La surface de la papille est partagée en deux parties : l'une beaucoup plus large et située du côté de la *macula* a une teinte grise bleuâtre, uniforme comme dans l'atrophie glaucomateuse; l'autre plus étroite a conservé sa couleur physiologique et représente ce qui reste de la couche des fibres. Les vaisseaux rétiniens, au niveau de l'atrophie, changent de direction, forment des crochets très-marqués sans cesser d'être visibles jusqu'à leur point d'émergence.

$S = \frac{1}{10}$; le champ visuel est altéré gravement par l'agrandissement progressif de la tache aveugle. La vision est abolie dans les deux tiers internes de l'angle temporal. Cette énorme tache empiétant sur l'angle frontal et l'angle jugal paraît avoir pour centre le *punctum cæcum*. Sujet de 33 ans. — Durée de l'affection, 15 mois. A débuté par des douleurs violentes aux tempes pendant trois mois, sans appareil inflammatoire local. Durant cette période, troubles visuels marqués par l'apparition d'un brouillard qui devint rapidement assez épais pour voiler les objets et empêcher le malade de se conduire. A la suite de cette longue attaque, la vision se rétablit un peu et devint ce qu'elle est aujourd'hui. L'œil paraît sain : aucun signe de glaucome.

Fig. 6.

Atrophie de la papille. — Elle paraît diminuée de volume, elle est d'un ton de craie qui fait ressortir un léger picqueté bleuâtre. Les vaisseaux restent assez volumineux.

Femme de 37 ans, giletière; a beaucoup fatigué ses yeux dans de longues veillées au pétrole. Débuts, 4 ans. Durant les deux premières années, diminution très-lente de la vision, sans réaction locale ni troubles fonctionnels. Depuis deux ans l'affaiblissement a été plus rapide; apparitions fréquentes d'étincelles jaunâtres que la malade compare à une gerbe de feu d'artifice tiré par un temps sombre. La vision s'améliore un peu par un ciel couvert et quand le soleil est au-dessous de l'horizon. Peut à peine se conduire. — Daltonisme pathologique.

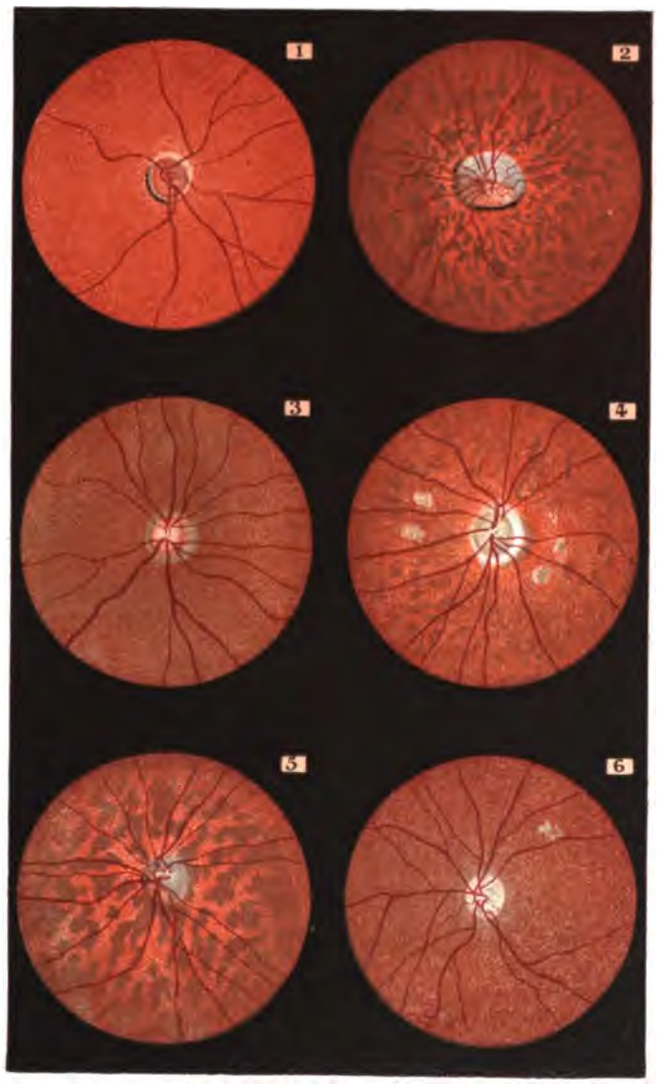

Regamey delin. Becquet chromolith.

STAPHYLÔMES POSTÉRIEURS IRRÉGULIERS

Atrophies papillaires

G. Masson Editeur Paris

PLANCHE XIV

Figure 1.

Staphylôme postérieur au troisième degré, très-développé. — On remarque dans la région de l'*ora serrata* une couronne complète de plaques atrophiques non staphylômateuses. Le vif reflet fourni par la sclérotique mise à découvert sur de larges surfaces rend l'image très-brillante et permet de voir les plus menus détails ; on distingue, sur les plaques d'atrophie, des débris de la choroïde représentés sur certains points par des îlots rougeâtres, ailleurs par des masses pigmentaires. — Trois ou quatre gros vaisseaux choroïdiens traversent le champ choroïdien et semblent situés dans un plan antérieur. On pourrait les confondre avec des vaisseaux de la rétine ; mais ils s'en distinguent par leur volume et leur direction. Le réseau rétinien est plus riche que dans l'œil sain : il est possible de suivre jusqu'à l'équateur du globe, surtout au niveau des taches atrophiques, un grand nombre de vaisseaux de deuxième et de troisième ordre, invisibles à l'état normal. C'est cette circonstance, due exclusivement à l'éclairage, qui fait croire si souvent à un état congestif des membranes. La papille est allongée verticalement et couleur lie de vin, comme il arrive d'ordinaire chez les staphytômateux. $M = \frac{1}{4}$.

Fig. 2.

Staphylôme postérieur au premier degré. — La tache pathologique est représentée par un croissant blanc bleuâtre, qui entoure tout le côté interne (image renversée) de la papille. Le staphylôme est marbré de nombreuses stries ardoisées, dues à des dépôts pigmentaires. Il est, dans ce cas particulier, peu distinct de la papille et facilement confondu avec elle.

Fig. 3.

Staphylôme postérieur au premier degré. — Ici la tache pathologique est d'un blanc éclatant, entourée d'une ligne noire finement pigmentée. Du côté correspondant au staphylôme, la papille possède des reflets bleuâtres très-accusés, semblables à ceux que l'on observe dans les papilles glaucomateuses. Il semblerait qu'en ce point le nerf optique participe à l'ectasie, et que les fibres nerveuses peu nombreuses, il est vrai, de ce côté, ont été coupées, et pourtant l'acuité visuelle est égal à 1 ; le champ visuel est normal. $M = \frac{1}{14}$.

Fig. 4.

Staphylôme au deuxième degré. — La tache pathologique, blanche avec quelques reflets bleuâtres, est plus large. Elle affecte la forme d'un cône tronqué dont le sommet est dirigé vers la tache jaune, et dont la base embrasse plus de la moitié de la papille. $M = \frac{1}{8}$.

Fig. 5.

Staphylôme postérieur au troisième degré. — La tache pathologique plus développée entoure complétement la papille, qui peut être comparée à un doigt entouré d'une bague dite chevalière. Le staphylôme est bordé par un mince liséré pigmentaire et recouvert de quelques débris choroïdiens. Papille ovale verticalement et d'une teinte violacée. Vers la tache jaune, atrophie de la couche pigmentaire épithéliale. Cette atrophie, très-commune chez

les staphylômateux, met à découvert les *venæ vorticosæ* et des espaces intervasculaires nombreux et étroits. Quelques vaisseaux atteints de dégénérescence athéromateuse se traduisent sous l'aspect de stries jaunâtres. $M = \frac{1}{4}$.

Fig. 6.

Staphylôme postérieur au troisième degré, très-développé. — La tache pathologique entoure la papille; sa surface blanche à reflets bleuâtres est coupée dans le sens vertical par un vaisseau choroïdien isolé et volumineux; sur son trajet et au-dessous de lui se voit une masse pigmentaire très-noire; une seconde, placée au-dessus, est située plus superficiellement, puisqu'elle recouvre ce même vaisseau. De nombreux vaisseaux rétiniens de second ordre se dirigent de la papille vers la tache jaune, en traversant en ligne droite toute la hauteur du staphylôme. La papille couleur lie de vin a la forme d'une ellipse très-allongée. $M = \frac{1}{3}$. Astigmatisme irrégulier. $S = \frac{1}{6}$.

Dr Maurice Perrin

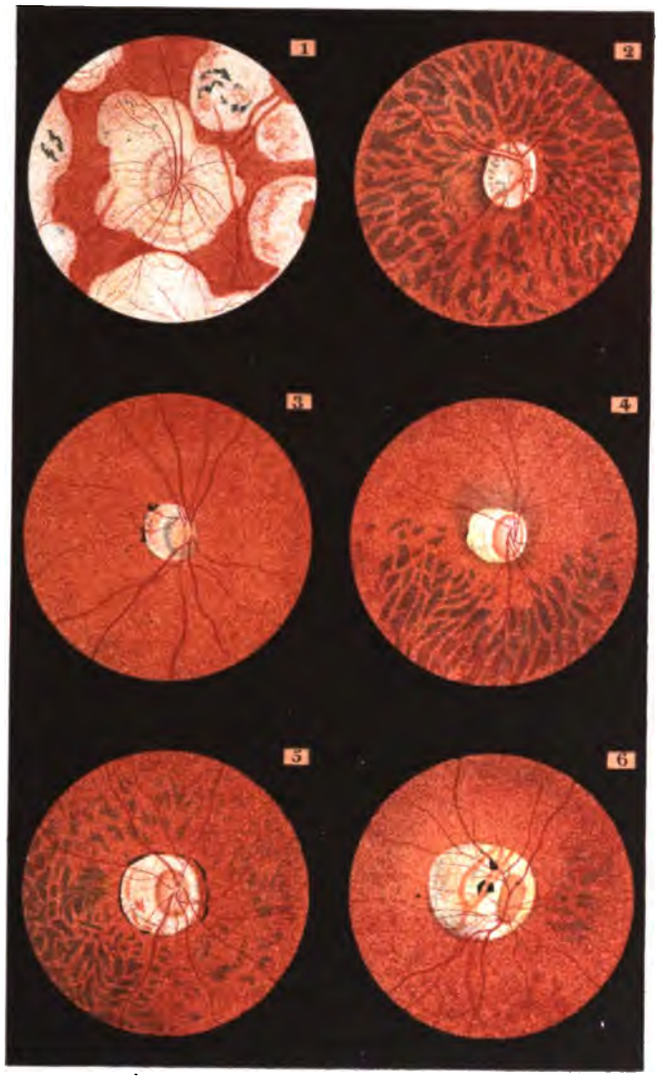

Regamey delin

Becquet chromolith

STAPHYLÔMES POSTÉRIEURS AUX DIVERS DEGRÉS

G. Masson Editeur Paris

PLANCHE XV

Figure 1.

Staphylôme irrégulier. — La tache pathologique siége à la partie supérieure de la papille. Elle est représentée par un croissant formé de deux bandes concentriques, l'une, la plus rapprochée de la papille, est ardoisée, l'autre est plus claire. Le ton général indique la persistance au niveau de l'altération d'une grande quantité de pigment.

Fig. 2.

Staphylôme irrégulier. — Compliqué d'un ancien foyer hémorrhagique au niveau de la tache jaune. Le staphylôme est plus développé que dans le cas précédent ; il est également situé en haut. Limbe papillaire nettement limité par un cercle blanc brillant qui enveloppe toute la papille. L'ancien foyer hémorrhagique, entièrement résorbé, a provoqué autour de lui un travail d'inflammation, puis d'atrophie, représenté par la tache blanche située dans la région de la *macula*. Cette tache est entourée, ainsi qu'il arrive si souvent, d'une épaisse bordure de pigment noir, fourni par la couche épithéliale.

Distingue à peine le jour de la nuit.

Fig. 3.

Staphylôme postérieur irrégulier, compliqué de choroïdite. — Le staphylôme est surtout développé en bas et en dedans. Il est formé par un cercle gris jaunâtre qui entoure complétement la papille. Entre le limbe de cette dernière et le staphylôme, on voit une ligne de démarcation sombre qui est due à la persistance du pigment en ce point. La région de la tache jaune est envahie par des altérations de la choroïde que l'on voit sous la forme de dépôts jaunâtres allongés, entremêlés de vaisseaux choroïdiens. Les vaisseaux rétiniens n'y adhèrent pas. La choroïde est profondément altérée dans toute son étendue. Le pigment du stroma et de la couche épithéliale est en voie d'atrophie, ce qui donne au fond de l'image un ton plus clair et met vigoureusement en relief les *venæ vorticosæ*. Le volume des veines trahit une gêne dans la circulation du retour, due selon toute raison à la propagation du mal jusqu'au tissu de la papille.

Distingue seulement le jour de la nuit. — Sujet de 25 ans. — Pas d'antécédents avoués ou appréciables.

Fig. 4.

Staphylôme postérieur irrégulier, représenté par une zone grisâtre peri-papillaire. — Coloration foncée de la choroïde. Atrophie de la couche pigmentaire épithéliale. Limbe papillaire très-accusé. Large excavation physiologique. $M = \frac{1}{4}$;

Fig. 5.

Staphylôme postérieur compliqué d'atrophie choroïdienne généralisée. — Les bords de la papille sont mal dessinés : le staphylôme se continue sans transition avec le ton ivoire jauni de la choroïde dépourvue de pigment. Les reflets formés par la sclérotique mise à découvert, donnent un grand éclat à l'image, et mettent en relief les *venæ vorticosæ* et les vaisseaux rétiniens de second ordre. $M = \frac{1}{3}$.

Fig. 6.

Staphylôme postérieur irrégulier, formé de deux taches pathologiques en forme de croissants, et situées l'une à la partie supérieure, et l'autre à la partie inférieure de la papille ; ces taches sont réunies par une bande étroite d'atrophie. $M = \frac{1}{3}$.

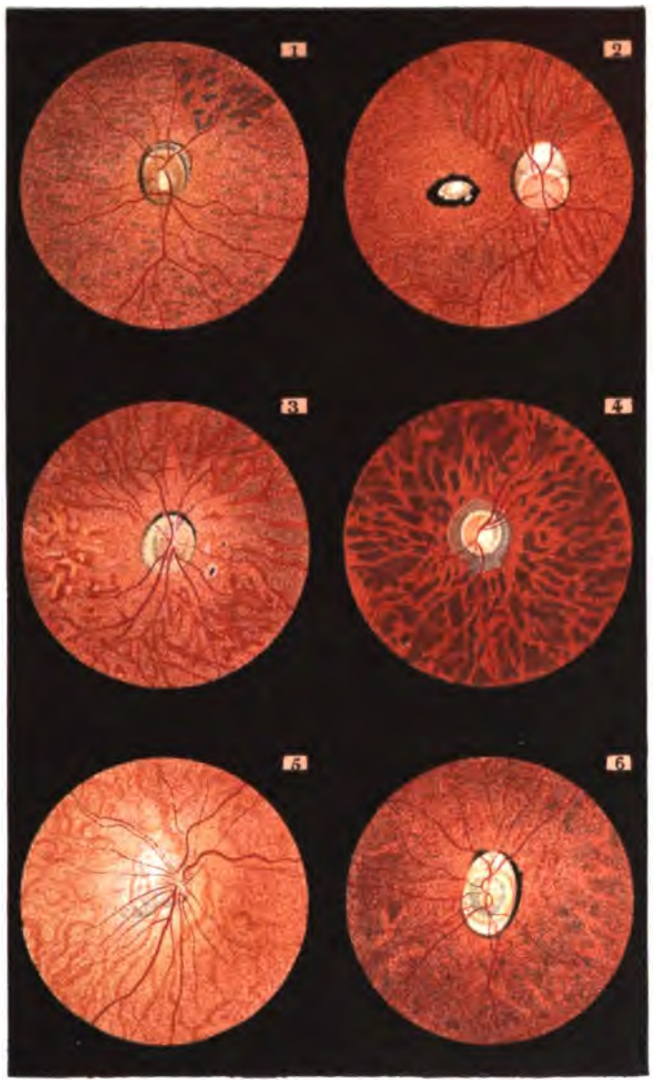

Regamey delin. Becquet chromolith

STAPHYLOMES POSTERIEURS IRREGULIERS OU COMPLIQUÉS

G. Masson Editeur Paris

PLANCHE XVI

Figure 1.

Décollement de la rétine. — Staphylôme postérieur irrégulier. Atrophie de la couche pigmentaire épithéliale. Image droite réduite. La partie décollée forme une tumeur allongée d'un gris bleuâtre, pourvue de stries claires, disposées symétriquement. Les vaisseaux rétiniens parvenus au bord de la tumeur disparaissent brusquement. Sur le décollement même, on voit de nombreux rameaux vasculaires, qui n'ont aucun rapport apparent de continuité avec les vaisseaux interrompus. La tumeur entière tremblote sur place au moindre mouvement du globe. *Venæ vorticosæ* très-apparentes.

Les objets ne sont vus assez distinctement que dans leur moitié inférieure. Sujet de 56 ans. Accident subit sans cause appréciable M. $= \frac{1}{15}$; S $= \frac{1}{5}$.

Fig. 2.

Décollement ancien de la rétine, occupant une situation oblique. — La tumeur est très-bien délimitée, est assez transparente pour laisser voir le rouge sombre de la choroïde. Les vaisseaux rétiniens changent de direction, décrivent une brusque sinuosité au moment d'atteindre la partie décollée, mais ils ne paraissent point interrompus. Rétino-choroïdite circonscrite dans la région de la *macula*. On y observe des masses exsudatives épaisses, dans lesquelles se perd un petit vaisseau rétinien.

Sujet de 35 ans non staphylômateux. Accident remontant à quatre ans.

Fig. 3.

Décollement traumatique de la rétine (image droite réduite). — La rétine est décollée dans une très-grande étendue, et en particulier dans la région de la tache jaune. La tumeur est très-opaque, ce qui tient à la nature du liquide épanché qui contient peut-être un peu de sang. Les stries blanches sont nombreuses, larges, de forme variable : elles indiquent des plis profonds, des boursouflures de la membrane décollée : de nombreux vaisseaux sillonnent le décollement, ils sont sombres, tortueux, ils ont des contours peu nets, leur trajet circonscrit en plusieurs points les saillies de la rétine. La papille et la partie visible de la choroïde sont vivement injectées : en ces points, les vaisseaux, qui paraissent également sombres, mal tracés, témoignent d'une gêne de la circulation de retour, et d'un certain degré d'infiltration séreuse de la rétine.

Jeune militaire de 25 ans, atteint d'un coup de tête de cheval, perçut encore la lumière pendant quelques semaines après l'accident; puis l'œil devint aveugle sans le concours de complications consécutives.

Fig. 4.

Décollement à peu près complet de la rétine. — L'image ophthalmoscopique est couverte d'un voile gris bleuâtre. Coupé par des lignes blanches peu accusées. La papille paraît elle-même voilée. Un petit espace triangulaire, situé en bas, permet de voir un peu plus distinctement la choroïde. Les vaisseaux rétiniens sont sombres, sinueux; leurs contours manquent de netteté. Pendant les mouvements du globe, le fond gris n'a pas de mouvement; on constate seulement le tremblotement des vaisseaux qui s'y trouvent.

Sujet jeune et myope voit à peine la lumière d'une forte lampe Carcel. Accident remontant à huit ans, survenu brusquement, avec la gravité actuelle, sans autre cause appréciable qu'une infection syphilitique ancienne, qui a successivement déterminé des accidents secon-

daires, puis tertiaires, et qui a résisté à plusieurs traitements par le mercure et le chlorure d'or.

Fig. 5.

Décollement de la rétine. — Staphylôme au deuxième degré. Le décollement occupe la partie supérieure de l'image renversée : sa projection sur la région éclairée du fond de l'œil représente un large voile grisâtre, dont le bord convexe relevé à ses deux extrémités partage en deux la papille et le staphylôme. Le plus léger mouvement du globe provoque des ondulations très-marquées et très-faciles à saisir, parce que la papille et le staphylôme, tour à tour voilés et découverts, fournissent des points de repère excellents. Le liquide sous-rétinien permet d'entrevoir la choroïde. La tumeur est lisse, on n'y remarque pas, surtout vers son bord, les stries blanches qui correspondent aux plis de la rétine. On peut en conclure que le liquide épanché est abondant, que la membrane nerveuse, libre de connexions, forme une tumeur plus saillante et lisse parce qu'elle est bien remplie. Un gros vaisseau, de couleur foncée, parcourt le décollement dans toute sa hauteur. Son point d'émergence est caché par la tumeur.

Sujet de 35 ans. — Accident remontant à huit mois et survenu sans cause connue. Le malade distingue encore, à une distance de 15 centimètres, de petits objets comme une clef de montre, une grosse épingle, mais dans la direction de l'angle jugal seulement : dans les autres directions, la vision paraît empêchée par l'interposition d'un voile noir. La perception des couleur ests abolie : tous les objets paraissent d'un blanc jaunâtre. Ce malade a subi plusieurs ponctions intra-oculaires sans amélioration durable.

Fig. 6.

Même type dessiné un an plus tard. Sous l'influence du repos, du temps, et peut-être aussi d'un séton à la nuque, la tumeur s'est réduite dans les proportions indiquées par l'image. La papille est découverte. Le vaisseau rétinien est apparent dans toute son étendue ; seulement la partie située sur le décollement paraît avoir changé de direction. Bien que la tumeur soit considérablement réduite, elle n'offre aucune ride à sa surface. Vision notablement améliorée. — Champ visuel plus étendu. $S = \frac{1}{7}$.

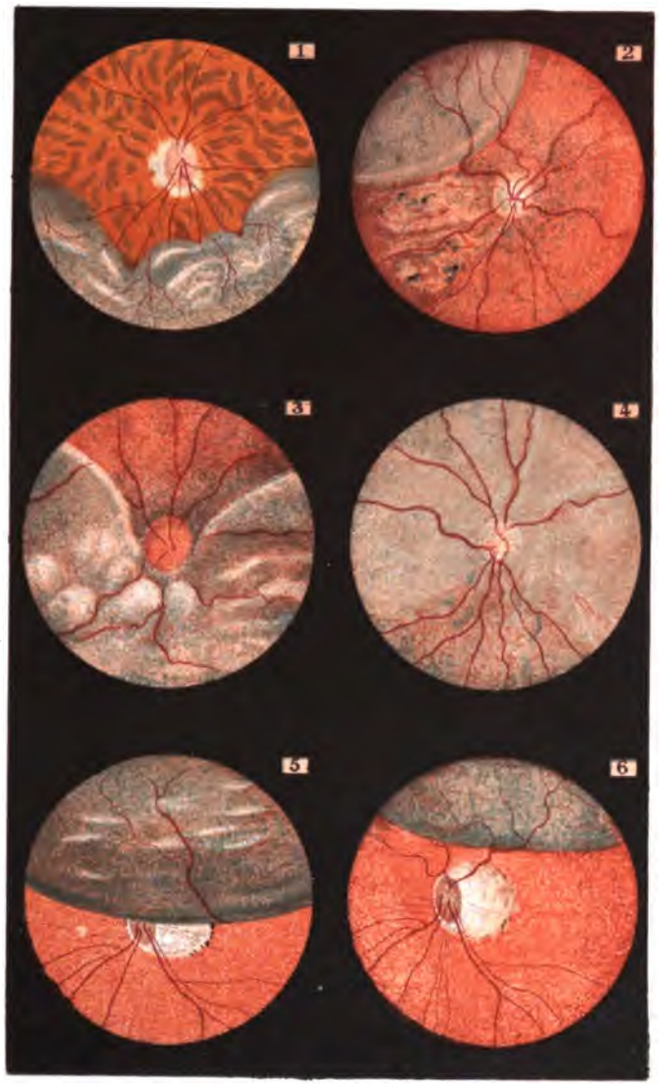

Regamey delin Becquet chromolith

DÉCOLLEMENT DE LA RÉTINE

G. Masson Editeur Paris

PLANCHE XVII

Figure 1.

Rétinite albuminurique. — La région de la *macula* est couverte par une plaque blanche brillante, formée par l'agglomération d'un grand nombre de petites masses distinctes. Ce mode de développement lui donne un aspect strié et comme rayonné à sa surface. Au centre se voit la tache jaune. Dans le voisinage, de nombreuses taches miliaires blanches disposées en groupes. Du côté opposé, la rétine présente deux taches opalines dues à de l'infiltration. La papille parait saine, les vaisseaux inaltérés. Trois d'entre eux sont manifestement couverts par les opacités rétiniennes. Cette circonstance, importante pour le diagnostic, démontre que ces dernières siégent bien dans le tissu rétinien, et aussi qu'elles ne sont point limitées aux couches externes, par lesquelles débutent les altérations de la rétinite albuminurique. L'aspect si nettement strié de la tache est dû à l'altération scléreuse ou graisseuse des fibres de Müller. Il existe, en outre, quelques extravasations sanguines.

Voit à peine la lumière du jour.

Jeune soldat de 29 ans, atteint quelques mois auparavant de choléra. Entré à l'hôpital pour un affaiblissement progressif de la vision. L'aspect des manifestations intra-oculaires nous fait découvrir une albuminurie dont le diagnostic est confirmé par l'examen des urines, et quelques mois plus tard par l'autopsie.

Fig. 2.

Rétinite albuminurique à une période plus avancée. — L'image a perdu sa couleur rouge : elle est d'un jaune terne. La papille est tout à fait décolorée; ses bords sont voilés par une zone d'infiltration rétinienne. Les artères sont petites, les veines volumineuses. Il existe de nombreuses suffusions sanguines qui siégent principalement le long des vaisseaux ; elles affectent une forme allongée et paraissent striées. Taches graisseuses nombreuses et disséminées vers la région équatoriale.

Fig. 3.

Autre type de rétinite albuminurique. — La couleur de l'image est d'un gris jaunâtre, la papille est en voie d'atrophie ; elle est entourée d'une zone d'infiltration très-opaque; on ne distingue plus dans le tissu altéré et opalin de la rétine que les troncs veineux qui sont encore turgescents. Quatre taches blanches situées sur le trajet des vaisseaux représentent la dernière phase régressive d'anciens foyers hémorrhagiques.

Fig. 4.

Rétinite syphilitique. — Infiltration générale de la rétine. L'image ophthalmoscopique parait recouverte d'un vernis grisâtre semi-transparent, plus épais autour de la papille. — Papille décolorée, voilée sur ses bords par l'infiltration ; tache jaune indiquée par une coloration rouge assez intense pour simuler un foyer hémorrhagique ; elle est entourée par une zone d'infiltration plus opaque que sur les autres points. Artères petites. — Veines énormes, colorées en violet foncé, effilées vers leur point d'émergence, allongées, variqueuses dans toute leur étendue.

Sujet syphilitique de 53 ans. — Douleurs nerveuses violentes pendant plusieurs mois, affaiblissement très-rapide de la vision. Une fumée épaisse uniforme couvre tous les objets, elle devient assez intense en peu de jours pour permettre seulement la perception de la lumière d'une lampe Carcel.

Fig. 5.

Image ophthalmoscopique obtenue dans un cas de synchisis compliqué d'un état jumenteux du corps vitré. Le fond de l'œil parait voilé par un brouillard épais qui diminue la netteté des détails. Cet aspect a été incomplétement rendu par la chromo lithographie. La papille en particulier, dont les limites sont si nettes, devrait être voilée sur ses bords et confondue avec le fond choroïdien. Les veines sont turgescentes, sinueuses, en raison de la diffusion de la lumière à travers la vitrine peu transparente; leur volume parait augmenté, et leurs contours manquent de netteté. Le fond choroïdien est d'un rouge plus foncé qu'à l'état normal : au réflecteur, on voit à chaque mouvement du globe un nuage s'élever dans le corps vitré : il est assez épais pour masquer ce qui se trouve derrière, mais il retombe rapidement : on dirait le tourbillon que l'on obtient en agitant la vase déposée au fond d'un récipient rempli d'eau devenue limpide par le repos. Aucun corps flottant n'apparait distinctement. Acuité visuelle réduite à $\frac{1}{16}$.

Fig. 6.

Apoplexie choroïdienne chez un sujet atteint d'atrophie papillaire à la suite d'une hémiplégie. — Papille gris bleuâtre entourée d'un cercle d'atrophie choroïdienne non staphylomateuse, large foyer hémorrhagique dans la légion de la *macula :* d'autres foyers de même nature sont disséminés dans l'étendue du champ d'exploration. Altération profonde du tissu de la choroïde. Les couches pigmentaires en voie d'atrophie laissent à découvert le réseau vasculaire. Le siége des foyers hémorrhagiques est indiqué par leur forme, leur grande étendue, et la zone d'atrophie choroïdienne qui les entoure. Les vaisseaux rétiniens semblent pourtant recouverts par l'apoplexie en plusieurs points. Mais ceux-ci sont tellement grêles que leur passage au niveau d'une suffusion sanguine doit suffire pour les rendre invisibles. Abolition complète de la vision avant l'hémorrhagie.

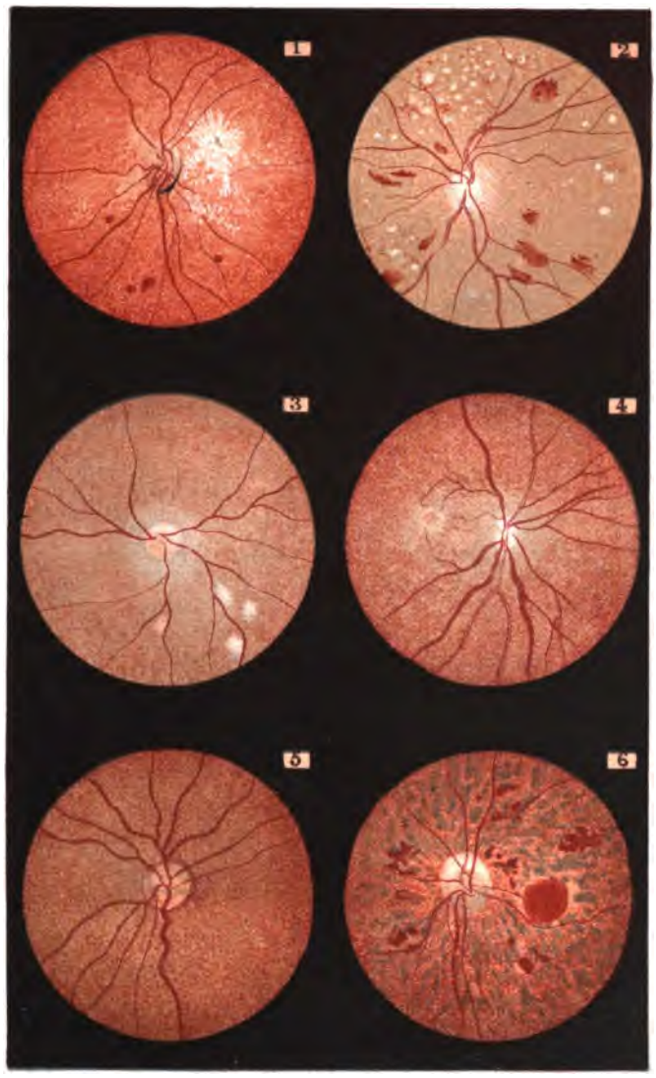

Regamey delin

Becquet chromolith

RÉTINITES

G. Masson Editeur Paris

PLANCHE XVIII

Figure 1.

Atrophie complète de la papille. — Sans excavation. Sa surface est d'une teinte gris bleuâtre uniforme, plus foncée que ne l'indique la figure. — Le limbe sclérotica. est très-accusé, les artères atrophiées; elles ne sont plus représentées que par de petits vaisseaux filiformes qui cessent d'être apparents dans le voisinage de la papille. Les veines ont à peu près leur volume normal.

Début remontant à quatre ans. — Pas de troubles dans les fonctions cérébro-spinales. — Champ visuel réduit à l'angle temporal. — Distingue seulement le jour de la nuit. — Sensibilité très-vive à la lumière. — Contractilité persistante de l'iris.

Fig. 2.

Atrophie complète de la papille (sujet de 71 ans). — Papille grise, excavée. — Artères atrophiées. — Veines volumineuses, paraissant s'arrêter au limbe de la papille. Sur la surface de cette dernière les troncs vasculaires ne sont représentés que par des stries peu apparentes. Distingue à peine la lumière avec cet œil depuis 50 ans. Aucun trouble du côté des centres nerveux. Aucun signe de glaucome. — Santé générale parfaite. — Sensibilité vive à la lumière. — Pupille non dilatée.

Fig. 3.

Atrophie complète de la papille. Disparition de la couche des fibres. — Pas d'excavation, teinte bleuâtre de toute la surface. Atrophie des vaisseaux rétiniens, artères et veines. Atrophie de la couche épithéliale de la choroïde.

Le début du mal remonte à trois ans. — Invasion brusque à la suite d'un vertige non suivi de perte de connaissance ni de troubles nerveux. Marche progressive sans réaction, accidentée fréquemment par des sensations lumineuses subjectives. Santé générale parfaite.

Fig. 4.

Atrophie de la papille. — Surface papillaire d'un blanc bleuâtre plus accentué que sur la figure. — Artères filiformes, veines volumineuses, sinueuses ; au niveau de la papille elles sont décolorées, peu apparentes. Cette disposition rend le pouls veineux très-développé au niveau du limbe sclérotical. Perte subite de la vision de ce côté (œil gauche) à la suite d'une hémorrhagie cérébrale. — Paralysie du mouvement du côté droit ; conservation de la sensibilité : l'œil droit est sain.

Fig. 5.

Atrophie de la papille, suite de névrite rétro-bulbaire. — Le bout intra-oculaire du nerf optique est saillant, augmenté de volume, d'une teinte jaune mitigée par des reflets bleuâtres vers le limbe. Les artères ont diminué de volume; les veines sont gonflées, plus volumineuses que ne l'indique la figure ; elles s'infléchissent en passant de la rétine sur la papille, marquant ainsi le relief de cette dernière. Jusqu'au niveau de la papille, elles sont fortement colorées : au delà elles sont pâles, comme si à ce niveau siégeait un obstacle à la circulation de retour, ou bien comme si le vaisseau était recouvert par un tissu papillaire exubérant et peu transparent.

Sujet de 35 ans. — Premiers accidents remontant à sept ans. Au début, vertiges prolongés avec phantasmes lumineux vivement colorés. Guérison en quelques jours. Un an plus tard, perte subite et complète du mouvement des membres inférieurs, avec paralysie des moteurs oculaires communs, et embarras de la parole sans troubles de la vision. Ce n'est que l'année suivante, pendant l'usage des eaux de Bourbon-l'Archambault, qu'il sur-

vint de ce côté des accidents, marqués par une coloration rouge ou jaune des objets, et le sautillement des lettres pendant les essais de lecture. Progrès du mal sans douleur, sans réaction, ni du côté de la tête, ni du côté de l'œil. La paraplégie a persisté; la motilité de l'œil est recouvrée; l'acuité visuelle réduite à $\frac{1}{75}$. Le champ visuel est altéré: contrairement à la règle, l'angle temporal est aveugle, et l'angle nasal à peu près conservé.

Fig. 6.

Atrophie de la papille, suite de névrite descendante. — Papille d'un blanc éclatant comme de la craie bien éclairée. — Atrophie du système vasculaire rétinien. Sujet de 72 ans. — Blessé à l'âge de 19 ans, d'un coup de sabre à la tête, qui fut suivi de la perte immédiate et complète de la vision, sans réaction locale. Depuis lors la vision est abolie de ce côté; l'autre œil est sain. Santé générale irréprochable, au point de vue principalement des fonctions du système nerveux.

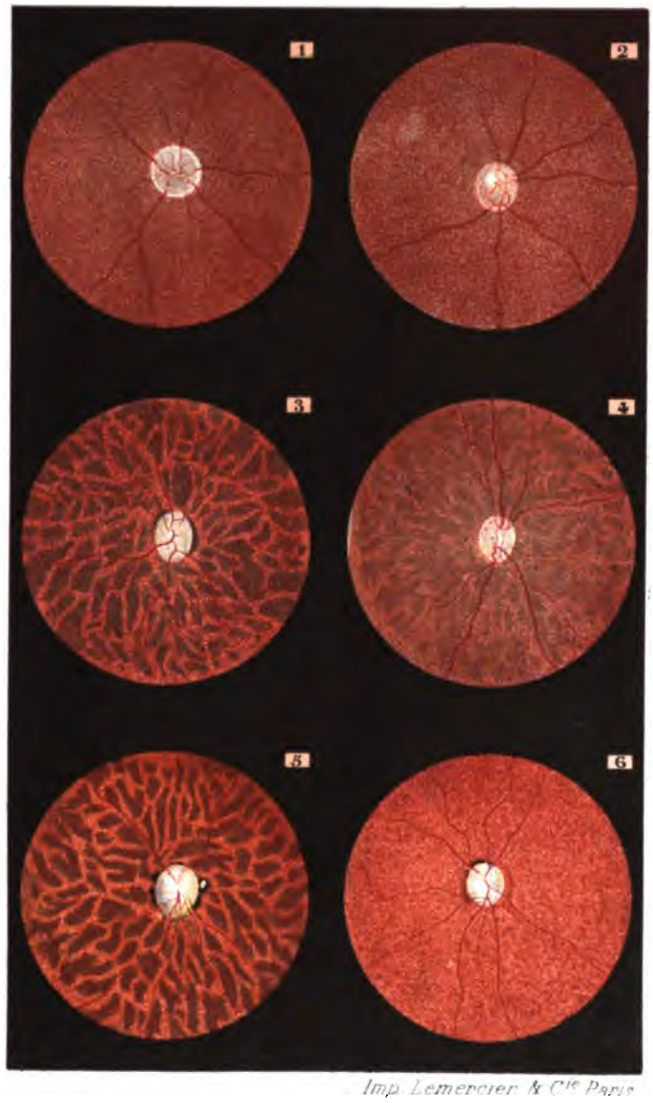

Imp. Lemercier & Cie Paris

Regamey delin

Becquet chromolith

NÉVRITES OPTIQUES

G. Masson Editeur Paris

PLANCHE XIX

Figure 1.

Nevro-rétinite aiguë. — La papille et la région péri-papillaire sont occupées par une vaste plaque jaunâtre dans laquelle il est possible de distinguer plusieurs zones. Au centre on remarque un espace d'un gris plus clair, circonscrit par deux petites surfaces rougeâtres : cette zone centrale correspond à la papille. — Immédiatement en dehors, seconde zone jaune-oranger, représentant le tissu rétinien vivement injecté. Enfin, à la périphérie de l'altération, troisième zone grisâtre due à l'infiltration du tissu. Celle-ci se perd insensiblement dans les parties qui sont restées saines. Extravasation sanguine vers le point d'émergence de l'une des branches sinueuses des vaisseaux. Au-dessous de la région malade on remarque quelques petites masses exsudatives. Les vaisseaux, en se rapprochant de la papille, s'effilent et disparaissent en des points distincts et isolés qui correspondent approximativement au limbe sclérotical.

État de la vision : $S = \frac{1}{8}$. Champ visuel rétréci dans le sens horizontal : l'angle temporal est réduit à quelques degrés.

Sujet de 25 ans. — Début des accidents, 35 jours. — A ce moment le malade fut gêné par la présence persistante d'une grosse mouche volante. A cette mouche succéda, quelques jours plus tard, une sorte de fumée grisâtre générale, à travers laquelle il fallait des efforts pour distinguer les objets. Au 8e jour l'œil droit fut envahi exactement de la même façon. L'examen de ce dernier que nous avons représenté fut pratiqué le 15e jour. Pas d'antécédents syphilitiques ni rhumatismaux. — Au début, céphalalgie violente, avec vertiges et étourdissements; depuis lors la céphalalgie a diminué : elle est devenue intermittente. Pas d'autre trouble nerveux.

Fig. 2.

Même type que le précédent, dessiné au 40e jour. On juge aisément des transformations qui se sont opérées. L'infiltration a notablement diminué. La papille est à peu près indiquée par une surface vivement hypérhémiée, à la partie supérieure de laquelle on remarque de nombreux vaisseaux capillaires qui forment par leur réunion une véritable tache sanguine striée. La zone d'infiltration de la rétine est mieux limitée ; les vaisseaux rétiniens mieux dessinés naissent manifestement de la papille ; ils sont également hypérhémiés. Le nombre des exsudats rétiniens a augmenté. La vision n'est pas sensiblement modifiée.

Fig. 3.

Névro-rétinite par compression du nerf optique gauche. La papille optique vivement injectée est représentée par une petite surface formée par un piqueté rougeâtre très-fin, et vers laquelle se dirigent les vaisseaux rétiniens ; autour d'elle se voit une large plaque jaunâtre, sensiblement circulaire, qui représente la région de la rétine envahie. Les vaisseaux rétiniens ont au niveau de cette tache un aspect caractéristique. Ils sont sinueux, turgescents ; ils disparaissent sur certains points et sont coupés en tronçons qui semblent sans rapports de continuité entre eux.

Sujet de 33 ans, observé dans le service de M. Désormeaux, chirurgien à l'hôpital Necker. — Choc violent au niveau de la tempe gauche. Contre-coup du côté droit, assez violent pour occasionner une ophthalmie suivie de la perte de la vision de ce côté ; peu de temps après, développement d'un anévrysme cirsoïde de l'artère ophthalmique gauche, et simultanément d'une névro-rétinite progressive à marche aiguë, compliquée au début d'une ophthalmie externe.

État de la vision : $S = \frac{1}{3}$. Diminution périphérique du champ visuel.

Fig. 4.

Œdème de la rétine. — Papille hypérhémiée, voilée sur ses bords par un nuage grisâtre. Ce nuage entoure la papille ; il s'élargit notablement en bas et en dedans ; un second nuage de même aspect, séparé du premier par une bande étroite de tissu sain, s'observe au bord interne de l'image. Suffusions sanguines dans le voisinage de cette dernière. Les vaisseaux rétiniens paraissent recouverts par une fumée grisâtre dans toute l'étendue de l'infiltration, mais principalement au pourtour de la papille.

État de la vision : $S = \frac{1}{40}$. Champ visuel rétréci. Angle nasal à peu près perdu. L'angle jugal est meilleur que l'angle frontal. Sujet de 22 ans. Pas d'antécédents suspects. — Pas de rhumatismes. — Ni sucre, ni albumine, ni affection soit du cœur, soit des gros vaisseaux. Début remontant à 15 jours et révélé sans réaction locale par des vibrations lumineuses fréquentes. Au 7e jour, le mal prit brusquement l'intensité qu'il avait au moment de notre examen.

Fig. 5.

Même type que le précédent, dessiné 42 jours plus tard. La nouvelle image indique clairement la nature de l'affection. L'œdème a presque complétement disparu, si ce n'est au niveau du limbe de la papille. La choroïde paraît profondément altérée dans une grande étendue. Les couches pigmentaires de l'épithélium et du stroma, livrées à l'atrophie, mettent à nu sur divers points les *venæ vorticosæ* et font entrevoir la sclérotique, ce qui donne à l'image un ton un peu plus clair et des marbrures jaunes. Deux masses pigmentaires volumineusses, entourées d'une zone d'atrophie très-marquée, couvrent complétement les vaisseaux rétiniens et témoignent de l'envahissement de la rétine.

Fig. 6.

Atrophie choroïdienne généralisée, compliquée d'accidents glaucomateux. Les régions atrophiées occupent à peu près toute l'étendue de l'image. Elles représentent un vaste plateau entourant complétement la papille. La sclérotique mise à nu donne à l'image un ton d'ivoire jauni. On remarque au niveau de l'atrophie des *venæ vorticosæ* déjà envahies par la dégénérécence granulo-graisseuse, des masses de pigment charbonneux dont la forme rappelle celle des corpuscules osseux, et enfin de nombreux vaisseaux rétiniens de deuxième ordre.

État de la vision : $S = \frac{1}{40}$. Champ visuel altéré, meilleur à la périphérie qu'au centre. — Vieillard. — Début remontant à huit ans et marqué par des douleurs ciliaires très-intenses, qui durèrent plusieurs mois, et pendant lesquelles la vision, dit-il, fut complétement perdue. Les douleurs disparurent alors et la vision revint, mais incomplétement. A partir de ce moment un affaiblissement définitif se developpa progressivement jusqu'au moment actuel. Deux ans après le début de l'affection oculaire, il survint en outre des symptômes d'ataxie locomotrice qui depuis se sont pleinement confirmés.

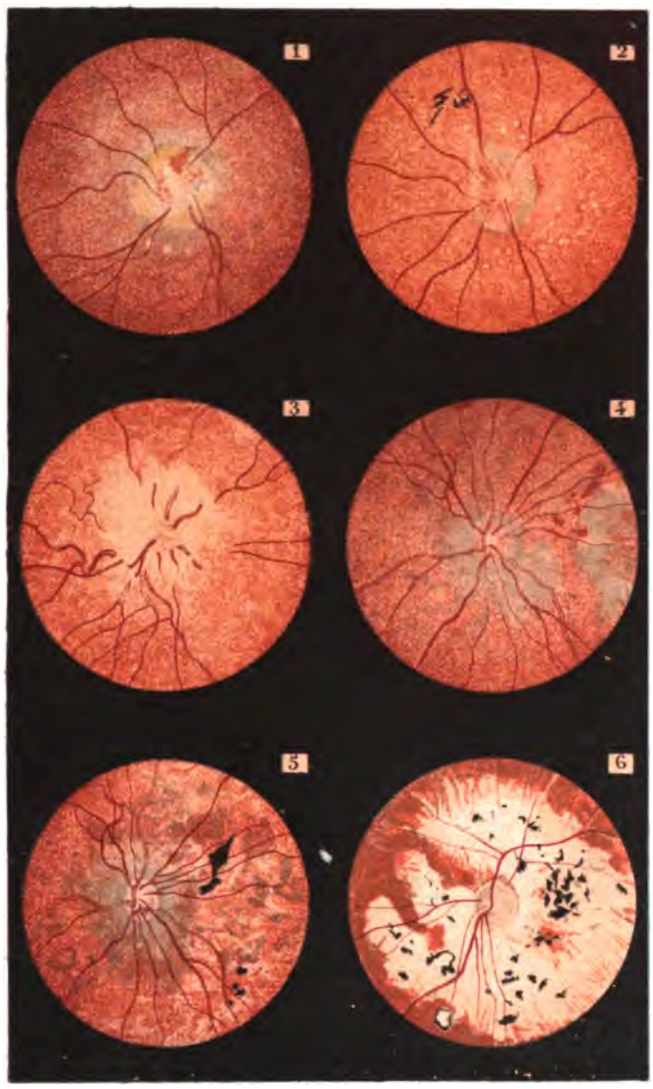

Regamey delin. Becquet chromolith

NEVRO - RÉTINITES

G. Masson Editeur Paris

PLANCHE XX

Figure 1.

Rétinite leucémique (d'après Liebreich). — Les bords de la papille sont couverts par la rétine infiltrée. De ce point naissent de larges traînées blanchâtres, opalines, qui occupent le champ rétinien dans diverses directions. Les vaisseaux sont plus ou moins voilés en divers points par un tissu altéré et dépourvu de transparence.

Fig. 2.

Rétinite pigmentaire. — La rétine est couverte d'agglomérations pigmentaires qui rappellent l'aspect des corpuscules osseux. Beaucoup de ces amas suivent le trajet des vaisseaux : leur ensemble forme une zone plus large du côté de la *macula*, à peu près circulaire et située à une certaine distance de la papille. Celle-ci est décolorée ; les artères rétiniennes sont filiformes ; les veines seules ont conservé leur volume.

Affection qui paraît s'être développée accidentellement chez un homme de 35 ans, à la suite d'un long séjour sous les tropiques. Il y a peu d'années encore, il possédait une vue irréprochable. Le début du mal fut marqué par l'apparition d'une héméralopie rebelle ; plus tard, survint un rétrécissement concentrique progressif du champ visuel, qui aujourd'hui permet difficilement au malade de se conduire.

Fig. 3.

Embolie de l'artère centrale. — Les deux divisions de l'artère sont représentées par des stries blanches bien marquées et limitées par un petit liséré rouge un peu moins apparent que sur la figure. Ce liséré semble indiquer que la circulation n'est pas tout à fait interrompue dans le vaisseau, à moins que cet aspect non signalé encore ne soit une illusion d'optique résultant du contraste des couleurs. La même disposition s'observe sur la papille et jusqu'au point d'émergence, ce qui n'a pas été rendu sur la figure. La rétine n'offre aucune trace d'infiltration, contrairement à ce qui a été observé dans la plupart des faits connus. Staphylôme postérieur irrégulier. $M = \frac{1}{12}$. Malade de 49 ans. — Goutteux et sujet à des palpitations violentes et durables ; trouble profond de la vision d'un seul côté ; un voile épais couvre tous les objets. L'œil fut dessiné quinze jours après l'accident. A ce moment la vision périphérique était un peu revenue, elle permettait de suivre la lumière d'une bougie. Mais, après quelques jours d'espoir, la cécité devint complète et définitive.

Fig. 4.

Rétinite péri-vasculaire. — Papille décolorée. Aspect de la choroïde normal. Deux vaisseaux situés latéralement sont représentés par des stries blanches nettement accusées, le long desquelles se voit avec un peu d'attention un petit filet rouge, avertissant que ces vaisseaux envahis par la sclérose ne sont pas encore tout à fait imperméables au sang.

Fig. 5.

Phase terminale d'une névro-rétinite dessinée (pl. XIX, fig. 3) durant sa période d'augment. — Cette altération du nerf optique, due à la compression exercée sur le tronc nerveux par un anévrysme cirsoïde de l'artère ophthalmique, fut très heureusement modifiée, par la guérison de l'anévrysme. La papille est redevenue distincte ; ses bords sont nettement délimités, mais son tissu est le siége d'une hypérhémie capillaire très marquée. Il est aussi resté opalin, ce qui est dû, selon toute raison, au développement de tissu conjonctif nouveau. Il en résulte que les vaisseaux sont plus ou moins voilés depuis leur point d'émergence

jusqu'au limbe sclérotical. La région péri-papillaire a recouvré une transparence presque complète; il reste pourtant encore quelques traces d'infiltration, accusées par un ton grisâtre. Dans ces mêmes parties, on remarque un nombre considérable de vaisseaux de second ordre qui affectent une forme radiée autour de la papille. Ces vaisseaux très-délicats sont rendus plus apparents par l'état de la choroïde sous-jacente. Il s'est développé sous l'influence de la névro-rétinite une telle abondance de pigment, que le ton de cette membrane est ardoisé et presque noir. Les vaisseaux rétiniens paraissent encore hypérhémiés; les veines battent fortement; l'acuïté visuelle s'est relevée à $\frac{1}{2}$

Fig. 6.

Staphylôme postérieur irrégulier, remarquable par sa forme et par son siége. — La plaque d'atrophie est séparée de la papille par une bande étroite de tissu choroïdien qui paraît peu altéré. Elle est aussi moins blanche, moins bien limitée et mouchetée de nombreuses taches pigmentaires. Du côté opposé de la papille, la choroïde est aussi malade. Les espaces inter-vasculaires sont fortement accusés. On y découvre aussi quelques stries jaunâtres dues à des vaisseaux dégénérés. — Myopie $\frac{1}{2}$ chez un vieillard de 65 ans.

Regamey delin Becquet chromolith

AFFECTIONS DIVERSES DE LA RÉTINE

G. Masson Éditeur Paris

PLANCHE XXI

Figure 1.

Retino-choroïdite exsudative circonscrite. — Atrophie de la rétine et de la papille consécutive. La région de la *macula* est envahie par des masses exsudatives jaunâtres et épaisses. Autour d'elle la choroïde est en voie d'atrophie. La diminution de volume des vaisseaux rétiniens indique l'atrophie de la membrane nerveuse. La papille est décolorée, d'une nuance gris bleuâtre, comme on l'observe souvent dans la névrite optique descendante.

Sujet de 27 ans, sans antécéddent suspect avoué ou reconnu.— Début du mal remontant à treize mois. Le malade l'attribue à un éclat de capsule : mais rien, ni dans l'état de l'œil car les milieux et les membranes sont intacts et transparents, ni dans les caractères de l'altération, n'autorise à l'admettre. L'acuïté visuelle est inférieure à $\frac{1}{200}$.

Fig. 2.

Œdème de la papille et de la région péri-papillaire de la rétine. — La papille est élargie, jaunâtre, tuméfiée, ce que l'on reconnaît à l'absence de lame criblée et aux inflexions des vaisseaux ; ses bords sont couverts par un voile gris qui se fond graduellement dans le ton général. Celui-ci est moins vif, moins franc qu'à l'état normal. On voit à ce signe et aussi au peu de netteté des contours des vaisseaux que la rétine tout entière est envahie par l'infiltration, mais à un moindre degré que dans la région papillaire. Çà et là quelques suffusions sanguines médiocrement apparentes.

Fig. 3.

Apoplexie de la rétine chez une femme de 69 ans. — La tache jaune est le siége d'une suffusion sanguine qui entoure la *fovea*. Cette suffusion, plus sombre au centre, est striée sur ses bords. L'intensité et le peu d'uniformité de sa couleur, sa forme striée, permettent de la distinguer d'un état physiologique de la tache jaune avec lequel elle offre une certaine analogie (voy pl. VII, fig. 1). On remarque sur la surface de la rétine quelques autres petits foyers hémorrhagiques de même apparence.

Accident brusque précédé de nombreux étourdissements et de tendance au sommeil. La malade perçoit seulement la lumière d'une bougie promenée dans les régions périphériques du champ visuel ; la vision directe est perdue : l'autre œil est sain.

Fig. 4.

Même type que dans la figure 2. — Dessiné 50 jours plus tard. La région papillaire est un peu plus nette. On découvre autour de la papille un disque d'atrophie choroïdienne. Toutefois l'aspect général de l'image, son ton gris rougeâtre, l'aspect des vaisseaux, indiquent qu'il existe encore de l'infiltration dans toute l'étendue.

Fig. 5.

Apoplexie rétinienne. — La région de la *macula* est envahie par un certain nombre de foyers hémorrhagiques dont la couleur foncée, la forme non striée, appartiennent plus spécialement à l'apoplexie des couches externes. Mais ce qui frappe le plus l'attention, c'est l'aspect d'un vaisseau dont le volume est un peu exagéré sur la figure et qui siége au-dessous de la papille (image renversée). A une certaine distance de cette dernière, ce vaisseau change de couleur et dégénère en un cordon blanc très-bien marqué et que l'on peut suivre jusque vers l'*ora serrata*. Au point où le vaisseau s'est rompu se trouve un caillot volumineux et dont le centre est sombre et les bords plus clairs. Le peu d'éclat de l'image tout entière, sa teinte rouge altérée par du gris, montrent que la rétine a perdu de sa transparence.

Sujet de 37 ans, peintre en bâtiments, — a toujours joui d'une bonne santé ; pas d'autre antécédent qu'une fluxion hémorrhoïdaire périodique, supprimée depuis quelques temps. Affaiblissement considérable de la vision, survenu progressivement dans l'espace de quelques mois. Les résultats de l'examen ophthalmoscopique conduisent à examiner le cœur. Il est gros : ses battements sont sourds, étendus, mais sans bruits pathologiques ; le pouls est irrégulier, le malade a des étouffements, des palpitations fréquentes, en un mot, un appareil de symptômes qui me paraissent devoir être attribués à une hypertrophie passive ou à une dilatation des gros vaisseaux. Quelques mois plus tard j'appris qu'il était mort brusquement d'un accident attribué par le médecin qui lui donnait des soins à la rupture d'un anévrysme.

Fig. 6.

Apoplexie rétinienne. — La rétine est criblée de foyers hémorrhagiques déjà anciens. Certains, par leur forme allongée, paraissent appartenir aux couches internes ; d'autres, par leur forme arrondie, aux couches externes. La rétine est altérée profondément. elle est infiltrée, opaline : c'est à peine si l'on reconnaît la papille sous l'aspect d'une surface arrondie, d'un ton un peu plus clair que celui du reste de l'image. En cherchant bien, on rencontre encore quelques rudiments de vaisseaux.

Vieillard jouissant d'une santé irréprochable. La vision est abolie dans cet œil depuis quelques années.

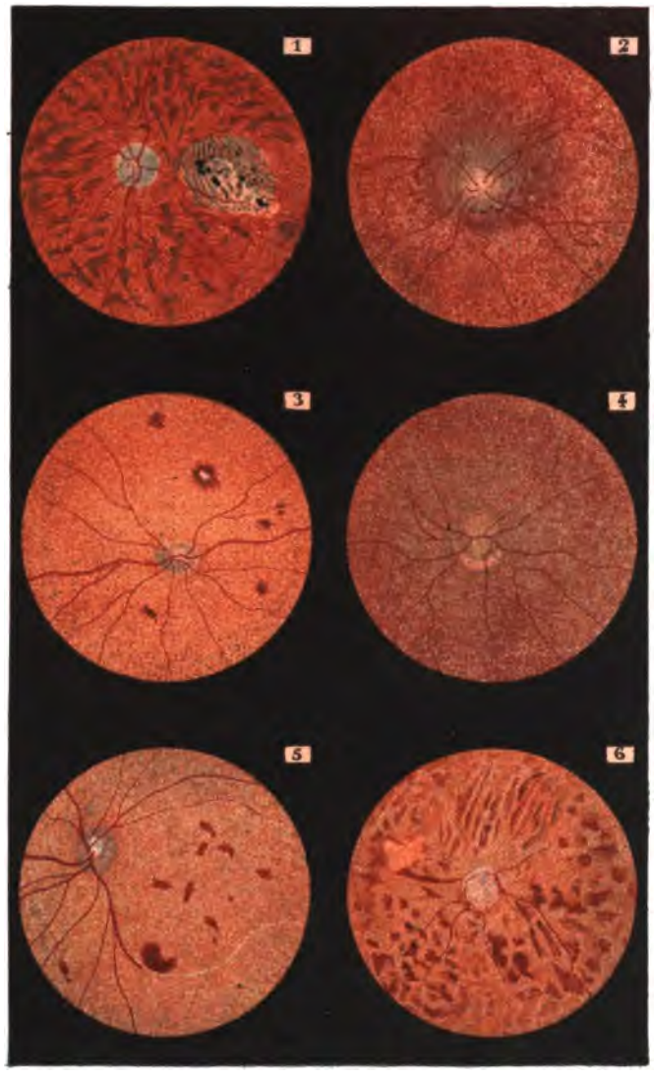

Regamey delin. Becquet chromolith

AFFECTIONS DIVERSES DE LA RÉTINE

G. Masson Editeur Paris

PLANCHE XXII

Figure 1.

Atrophie papillaire en voie de développement. — Papille d'un gris jaunâtre uniforme. — Atrophie pigmentaire du stroma choroïdien, marquée par le ton clair de l'image, principalement dans la région péri-papillaire. Cette disposition rend plus apparente l'aspect chagriné de la surface, qui est dû aux cellules pigmentaires de la couche épithéliale.

État de la vision : $S = \frac{1}{30}$. Rétrécissement périphérique irrégulier du champ visuel. L'angle temporal est à peu près intact ; l'angle nasal et l'angle jugal sont les plus atteints.

Sujet de 67 ans. — Aucun accident, aucun trouble nerveux. Début remontant à trois mois. Développement insidieux sans autre expression que l'apparition de mouches volantes noires et un état amblyopique progressif.

Fig. 2.

Excavation glaucomateuse prolongée dans le canal vasculaire (image droite). Papille d'une nuance bleue assez foncée ; sa surface est marquée de nombreuses petites stries blanches. Fossette centrale allongée, sombre. Atrophie choroïdienne péri-papillaire. — Foyers hémorrhagiques disséminés dans le champ choroïdien. — Les vaisseaux rétiniens sont hypérhémiés; ils s'infléchissent au niveau du limbe papillaire pour descendre dans l'excavation qui est peu profonde et sur le fond de laquelle ils restent apparents, mais plus minces et comme effilés. On les voit aboutir au canal vasculaire élargi; l'un d'eux disparaît immédiatement dans ce canal ; un autre se voit en projection tout le long de sa paroi. La déviation parallactique et l'ophthalmoscope binoculaire rendent très-apparente la superposition des divers plans.

La vision distincte est limitée à quelques centimètres ; elle est un peu plus étendue dans le sens transversal. — Dans cette direction $S = \frac{1}{10}$, avec l'aide d'un verre + 16.

Sujet de 69 ans. — Invasion ancienne. Paraît avoir eu au début plusieurs accès aigus, avec perte à peu près complète de la vision; aujourd'hui, l'œil ne paraît pas altéré; la cornée est sensible; la pupille est nette ; l'iris, contractile, etc.

Fig. 3.

Excavation glaucomateuse type. Papille bleuâtre striée de lignes blanches. — Artères atrophiées. — Veines hypérhémiées, présentant au niveau du limbe sclérotical la disposition en crochets, caractéristique. Au fond de l'excavation se voient des rudiments de vaisseaux tout petits, peu colorés et sans rapport apparent de continuité avec les gros troncs qui paraissent se terminer au bord de la papille. — Affection ancienne ayant présenté la marche du glaucome chronique. — Cécité complète.

Fig. 4.

Même type que le n° 2, dessiné trois mois plus tard dans le but de reproduire les modifications que provoquent les épanchements de sang dans le tissu choroïdien. La choroïde est atrophiée dans une très-grande étendue ; les zones d'atrophie sont indiquées par des taches plus claires, isolées les unes des autres, disposées avec une certaine symétrie au pourtour de la papille; à leur niveau se voient distinctement des *venæ vorticosæ* de différentes grandeurs. Le nombre des taches de sang a notablement diminué. L'aspect de la papille n'a pas changé, ni l'état de la vision, malgré les transformations survenues

du côté de la choroïde et malgré la différence d'aspect si marquée de l'image ophthalmoscopique.

Fig. 5.

Glaucome chronique compliqué de staphylôme postérieur. Papille bleuâtre striée de lignes blanches. Atrophie choroïdienne formant un cercle incomplet au pourtour de la papille. Trois vaisseaux choroïdiens distincts, volumineux, traversent l'ectasie et sont croisés à angle droit par deux vaisseaux rétiniens. C'est par erreur que, sur la figure, l'un d'eux passe au-devant d'un vaisseau de la rétine. Les vaisseaux rétiniens semblent naître pour la plupart au pourtour de la papille; sur la papille même se voit un tronçon qui paraît tout à fait isolé. Un autre traverse le staphylôme, au bord duquel il disparaît brusquement. — Cécité. — Signes classiques du glaucome chronique.

Fig. 6.

Excavation glaucomateuse, avec apoplexie papillaire vérifiée à l'autopsie. — Papille blanche couverte en partie par une extravasation sanguine. Artères rétiniennes atrophiées; veines volumineuses, terminées en crochet au pourtour de la papille large ; zone d'atrophie choroïdienne péri-papillaire. Pas d'ectasie. — Cécité. — Signes classiques du glaucome chronique.

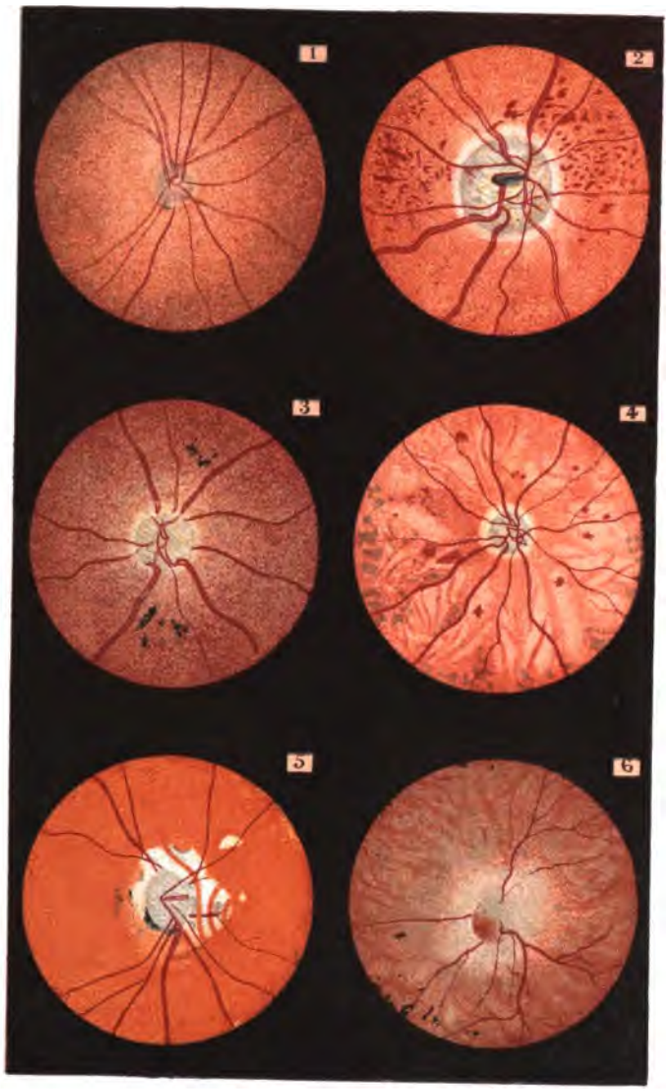

Regamey delin Becquet chromolith

GLAUCOMES

G. Masson Éditeur Paris

PLANCHE XXIII

Figure 1.

Glaucome chronique. — Excavation complète et peu profonde de la papille. — Déviation des vaisseaux au niveau du limbe sclérotical. La surface papillaire est en partie recouverte par un paquet de varicosités qui sont sans continuité apparente avec les vaisseaux de la rétine.

Femme de 45 ans.— Fait remonter le début des accidents à dix ans. Pas d'autre symptôme que l'affaiblissement graduel de la vision : aujourd'hui la cornée est sensible ; la pupille très-pure, l'iris normal, et l'œil perçoit à peine la lumière d'une lampe de fort calibre. Dureté glaucomateuse du globe.

Fig. 2.

Glaucome chronique en voie de progrès. — Papille grise décolorée. — Déformation des vaisseaux rétiniens. Cinq d'entre eux semblent naître d'un tronc commun situé au-dessous du point d'émergence central. D'autres branches, gonflées de sang sur la rétine, pâlissent, s'effilent sur la papille et s'infléchissent ou se recouchent en crochets au niveau de l'excavation, qui semble remplie de débris peu transparents.

Femme de 45 ans — H manifeste $= \frac{1}{16}$. Diminution considérable et régulière de la vision périphérique. S $= \frac{1}{4}$ avec l'aide d'un verre sphérique $+ \frac{1}{16}$.

Fig. 3.

Névrite optique descendante monoculaire. — Papille large, infiltrée, d'une teinte grise. Ses bords sont mal délimités, sa surface est remarquablement élevée au-dessus du niveau de la rétine; aussi les vaisseaux en ce point décrivent-ils une courbe très-marquée. Ceux-ci sont nombreux, volumineux. Comme leur point d'émergence est caché, ils semblent passer devant la papille sans en émaner. Leurs contours à ce niveau sont légèrement voilés. Les *venæ vorticosæ* sont apparentes.

Vision abolie. Débuts datant de quelques mois, marche progressive sans réaction locale. — Pas de cause bien définie : le sujet a commis d'assez nombreux excès alcooliques.

Fig. 4.

Névro-rétinite (1re phase). Papille élargie, d'une teinte laiteuse uniforme, entourée d'une zone d'infiltration dans laquelle ses bords se perdent complétement. La zone d'infiltration est d'un gris opaque au niveau du limbe sclérotical. L'opacité diminue à mesure que l'on s'éloigne de la papille et que l'on se rapproche des parties saines. Les vaisseaux rétiniens sont très-développés et plus ou moins voilés dans la région pré-papillaire.

S $= \frac{1}{10}$. Rétrécissement périphérique du champ visuel ; l'angle temporal, contrairement à la règle, est réduit à 15° environ.

Sujet de 32 ans. — Début des accidents, deux mois. Chancre non défini deux ans auparavant. Pas d'accidents consécutifs. Céphalalgie persistante depuis le début des accidents. État d'hébétude très-marqué, sans autre trouble appréciable du côté du système nerveux.

Fig. 5 et 6.

Reproduction des types 3 et 4 parvenus à une période plus avancée du mal, qui en représente la seconde phase. L'infiltration papillaire et péri-papillaire a disparu : la papille est en voie d'atrophie régressive ; mais cette forme d'atrophie diffère des autres en ce que la papille reste saillante et sans excavation, ce qu'il faut attribuer à une infiltration persistante de son tissu et à l'intensité du travail hyperplasique. On dirait aussi que la circulation de retour est gênée, car les vaisseaux sont presque aussi développés que durant la première phase.

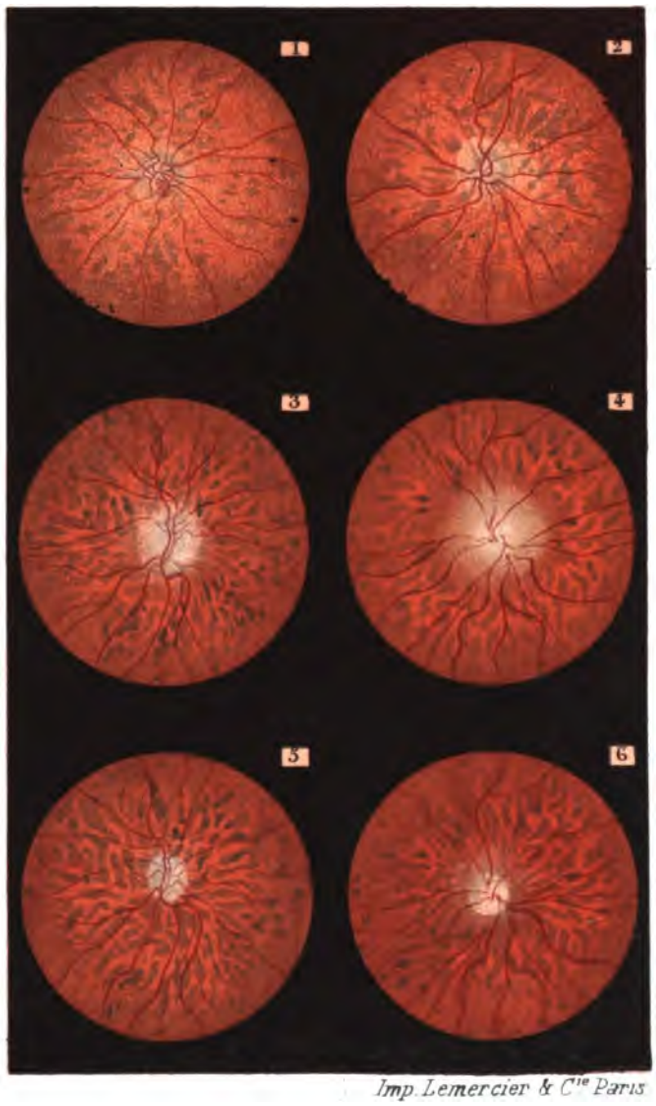

Imp. Lemercier & Cie Paris

Regamey delin Becquet chromolith

NÉVRITES OPTIQUES — GLAUCOMES

G Masson Editeur Paris

PLANCHE XXIV

Figure 1.

Cysticerque du corps vitré (d'après Liebreich). — L'animal est placé de façon à faire voir la vésicule et le col. La vésicule qui paraît arrondie bleuâtre est assez transparente pour permettre de voir la choroïde sous-jacente; le col et son attache sont plus opaques et parsemés de points blanchâtres, dus à des concrétions calcaires. Cette partie est la plus résistante et par conséquent celle qui doit être saisie de préférence lorsqu'on tente l'extraction. Sur la tête de l'animal on distingue deux suçoirs et l'ouverture buccale. Les petites taches grises disséminées sur la vésicule et à son pourtour représentent les opacités partielles du corps vitré que l'on a indiquées comme le signe pathognomonique de la présence du cysticerque, et qui sont le résultat des succions opérées par l'animal.

Fig. 2.

Coloboma de la choroïde (d'après Liebreich).— Se traduit par une tache blanche ovale, dont le bord supérieur est dirigé vers le nerf optique et dont la partie inférieure s'étend vers les procès ciliaires. Sur toute l'étendue de la déhiscence, la sclérotique est fortement repoussée en arrière et le bord de l'ectasie est en grande partie couvert par un limbe foncé de tissu choroïdien. Dans le champ de l'ectasie on remarque une ligne courbe bleuâtre qui représente le bord d'une ectasie plus profonde, au niveau de laquelle la plupart des vaisseaux se recourbent ou paraissent brusquement interrompus. La papille est ovale, et son grand diamètre horizontal se distingue par une coloration gris rougeâtre. Les vaisseaux rétiniens présentent aussi, en raison de la double ectasie, une direction caractéristique.

Fig. 3.

Cysticerque sous-rétinien (d'après Liebreich). — L'animal qui se révèle par sa vésicule siége encore sous la rétine, comme le démontre le passage des vaisseaux rétiniens en avant de lui.

Fig. 4.

Pigmentation du nerf optique (d'après Liebreich). — Le fond de l'œil est très-fortement pigmenté; la papille paraît rougeâtre, et les vaisseaux à leur point d'émergence sont entourés de masses noires épaisses qui couvrent environ le tiers de la surface de la papille. — Œil myope possédant encore une acuïté visuelle satisfaisante.

Fig. 5.

Coloboma de la gaîne du nerf optique (d'après Liebreich). — La papille est remplacée par une tache claire presque ronde, de la couleur habituelle du nerf optique. De cette surface émergent de nombreux vaisseaux. Leur disposition au niveau du limbe de la papille indique que la surface papillaire n'est pas sur le même plan que le reste du fond de l'œil.

Fig. 6.

Œil sain de vieillard — sujet de 70 ans. Remarquable par l'aspect de la papille. Celle-ci présente une excavation physiologique étroite et profonde, qui est de couleur jaune. La couche des fibres a des reflets bleuâtres semblables à ceux que l'on rencontre fréquemment dans l'atrophie papillaire régressive : le limbe sclérotical est large, un peu déchiqueté; les vaisseaux décrivent des crochets très-marqués au niveau de l'excavation ; la bifurcation supérieure de la veine présente sur la papille une ampliation ampullaire animée de battements très-marquée. Cette dernière disposition n'a pas été rendue par le dessin. Un certain nombre de vaisseaux paraissent naître au pourtour de la papille. L'examen le plus attentif ne permet de reconnaître aucun signe de glaucome. L'œil armé d'un verre +17 lit facilement le n° 2 de l'échelle; la vision périphérique est intacte.

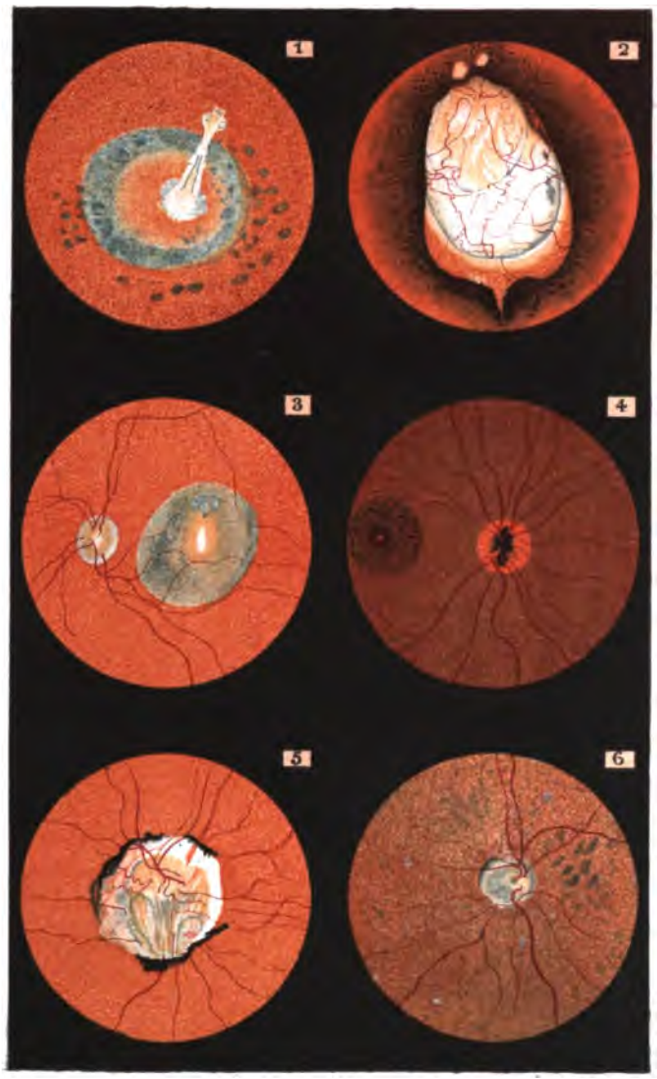

Regamey delin Becquet chromolith

CYSTICERQUES DU CORPS VITRÉ — ANOMALIES

G. Masson Editeur Paris

PLANCHE XXV

Figure 1.

Large déchirure de la choroïde, occasionnée par une contusion violente du globe. Dépôts pigmentaires en masses noires et en grains disséminés au voisinage de la lésion. Celle-ci s'est étendue jusqu'à la rétine : on peut en juger par la disposition de quelques vaisseaux de cette membrane. L'un d'eux, le plus rapproché de la branche inférieure de la veine (*image renversée*), tout en conservant sa direction normale, devient filiforme à partir du niveau de la rupture jusqu'à la papille. L'autre disparaît brusquement au même point en formant une sorte de crochet, et il n'est plus représenté jusqu'à la papille que par de minces filets vasculaires.

Fig. 2.

Rétinite leucémique chez un homme de 41 ans, atteint d'un lymphadénome de la face, qui avait débuté sur l'arcade sourcilière.

Papille normale. Rétine légèrement infiltrée dans la région péri-papillaire. On y remarque plusieurs suffusions sanguines assez étendues, d'une teinte rouge clair et striées sur leurs bords ; quelques foyers hémorrhagiques de moindre importance se voient sur d'autres points de la rétine.

La vision ne présente d'autre trouble qu'un scotome central. (*Observation consignée dans les bulletins de la Société de chirurgie de Paris*, 1877.)

Fig. 3.

Staphylome postérieur (M=6D). Choroïdite exsudative, névro-rétinite ascendante ou rétro-bubaire. Sujet de 22 ans, entré à l'hôpital pour faire constater sa myopie. Après un mois de séjour, et sans raison de santé appréciable, il se déclara dans l'œil gauche une rétino-choroïdite exsudative caractérisée par une masse jaunâtre entourée d'une bordure pigmentaire, siégeant au-dessus de la région maculaire. Quelques jours plus tard, la papille était voilée par une infiltration grisâtre qui cachait le point d'émergence des vaisseaux et les contours du disque optique.

Les vaisseaux sont pâles et couverts dans une certaine étendue de leur parcours sur la rétine. Un mois plus tard, le fond de l'œil avait l'aspect représenté par la figure.

Le malade compte difficilement les doigts à 30 centimètres de distance.

Fig. 4.

Rétinite hémorrhagique chez un syphilitique (3e récidive). — Les deux épanchements inférieurs, plus clairs que le troisième, ont la forme striée des suffusions sanguines rétiniennes cachectiques, opérées sans doute par diapédèse. Une quinzaine de jours suffisaient pour les faire disparaître; mais après un certain temps, il s'en produisait d'autres au même endroit ou dans le voisinage. Il y eut ainsi trois poussées pendant les six mois de séjour du malade à l'hôpital. La troisième, au contraire, avait les caractères d'un épanchement par rupture vasculaire : la quantité de sang épanché donnait à l'altération la couleur

foncée d'un caillot. Aucune modification ni dans la couleur, ni dans l'étendue de la tache ne se produisit pendant tout le temps de l'observation.

Fig. 5.

Altération du tissu de la macula. Astigmatisme. — On observe dans la région maculaire une tache bien arrondie, limitée par un bord clair et une mince auréole pigmentée. Cette tache a une étendue d'un tiers de la papille environ; elle a une couleur rouge brun foncé. On voit sur sa surface quatre points blancs disposés assez régulièrement et qui réfléchissent vivement la lumière. La papille paraît un peu anémiée, mais on n'y trouve aucun des signes de la névrite ou de l'atrophie.

Perte absolue de la vision. Accident survenu rapidement à la suite d'un coup de feu à la tempe.

Fig. 6.

Atrophie grise de la papille avec large exsudation centrale, chez un homme atteint de tumeur cérébrale syphilitique (*Service de M. Mauriac*).

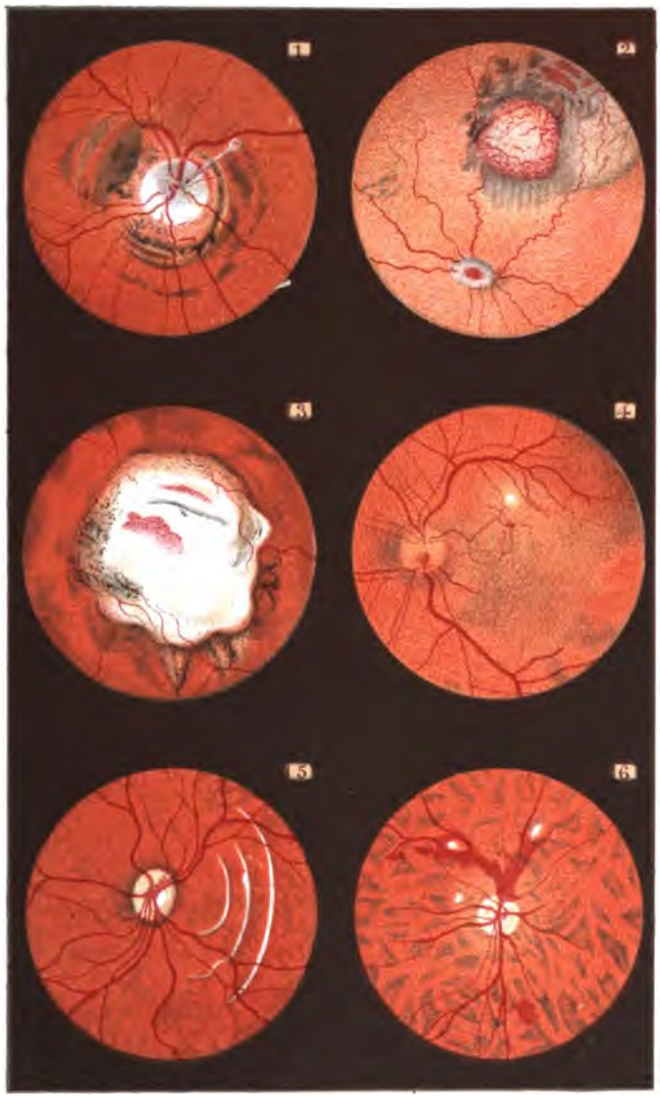

Leuba lith. Becquet chromolith

AFFECTIONS DIVERSES

G. Masson Editeur Paris

PLANCHE XXVI

Figure 1.

Persistance de l'artère hyaloïdienne oblitérée. — Atrophie choroïdienne péri-papillaire simulant un staphylome postérieur irrégulier. Atrophie disséminée de la choroïde.

Hypermétrophie 4 D : $S < \frac{1}{200}$

On constate dans cet œil :

1° A la face postérieure du cristallin, une petite tache brillante due à la réflexion de la lumière sur la cristalloïde postérieure, au niveau de l'insertion de l'artère hyaloïdienne oblitérée ;

2° Dans le corps vitré, un filament cylindrique rectiligne plein, allant du centre de la cristalloïde au centre de la papille ;

3° Au fond de l'œil, une papille très-grande, décolorée, du centre de laquelle émerge le tronc de l'artère hyaloïdienne.

Au pourtour de la papille, atrophie choroïdienne complète, stimulant un staphilome postérieur au 2e degré.

Le contour de cette plaque d'atrophie est limité par de larges dépôts pigmentaires.

Fig. 2.

Tumeur arrondie saillante, pourvue à sa surface de vaisseaux de nouvelle formation, faciles à reconnaître à l'image droite. Cette tumeur siége dans la région maculaire ; elle est recouverte par la rétine, décollée dans une certaine étendue. Les signes ophthalmoscopiques étaient assez nettement accusés pour reconnaître la présence d'un sarcome à la première phase. L'énucléation permit de confirmer le diagnostic. L'opération fut pratiquée le 22 mars 1875 : jusqu'alors il n'y a pas eu de récidive.

Fig. 3.

Aspect de la papille chez un blessé, dont le nerf optique avait été coupé par un projectile dans les régions rétro-bulbaires. La papille optique est remplacée par une large surface blanche à reflets bleuâtres, entourée de points pigmentaires. On remarque à sa surface quelques rudiments de vaisseaux, une suffusion sanguine et une ligne de pigments charbonneux.

Fig. 4.

Tubercule de la choroïde. — La papille a des contours qui manquent de netteté : Il existe dans son voisinage, ainsi que dans la région maculaire, un léger degré d'infiltration.

La petite tumeur choroïdienne est située à deux longueurs de papille en dedans du nerf optique (image renversée) et au-dessus du diamètre transversal.

Ses dimensions équivalent environ au tiers de la papille ; elle est d'un jaune clair ; elle réfléchit vivement la lumière. Ses bords se confondent insensiblement dans le tissu choroïdien très-fortement pigmenté dans ce point, mais sans migration pathologique de

corpuscules pigmentaires, soit dans l'épaisseur de la production, soit au pourtour, comme il arrive dans les autres altérations choroïdiennes. Un vaisseau rétinien côtoie son bord supérieur.

Les veines rétiniennes sont volumineuses, foncées en couleur et peu apparentes. Champ visuel non altéré, $S = \frac{1}{4}$.

Fig. 5.

Ruptures multiples de la choroïde dans la région maculaire. — A une longueur de papille, du côté de la macula, on distingue une première déchirure, sous l'aspect d'une raie blanche, à bords nets, formant une courbe dont la concavité est dirigée vers la papille. A peu de distance, une seconde rupture affectant la même forme et descendant un peu plus bas (image renversée). Enfin une troisième, plus longue que les deux autres et formant avec elles un arc concentrique, passe un peu au delà de la macula.

Coup de bâton sur l'œil. — A l'entrée du malade à l'hôpital, un mois après l'accident, S était égal à $\frac{15}{200}$: 8 jours après $S = \frac{1}{10}$. et 15 jours plus tard $S = \frac{1}{2}$.

Fig. 6.

Rétino-choroïdite palustrée chez un homme de 40 ans, atteint de cachexie palustre avec hypertrophie considérable de la rate sans albuminurie. Il existe dans la rétine des hémorrhagies veineuses, même striées sur leurs bords et blanchâtres vers leur centre; œdème péri-papillaire $S = \frac{1}{2}$, champ visuel rétréci concentriquement (Service de M. P. Poncet).

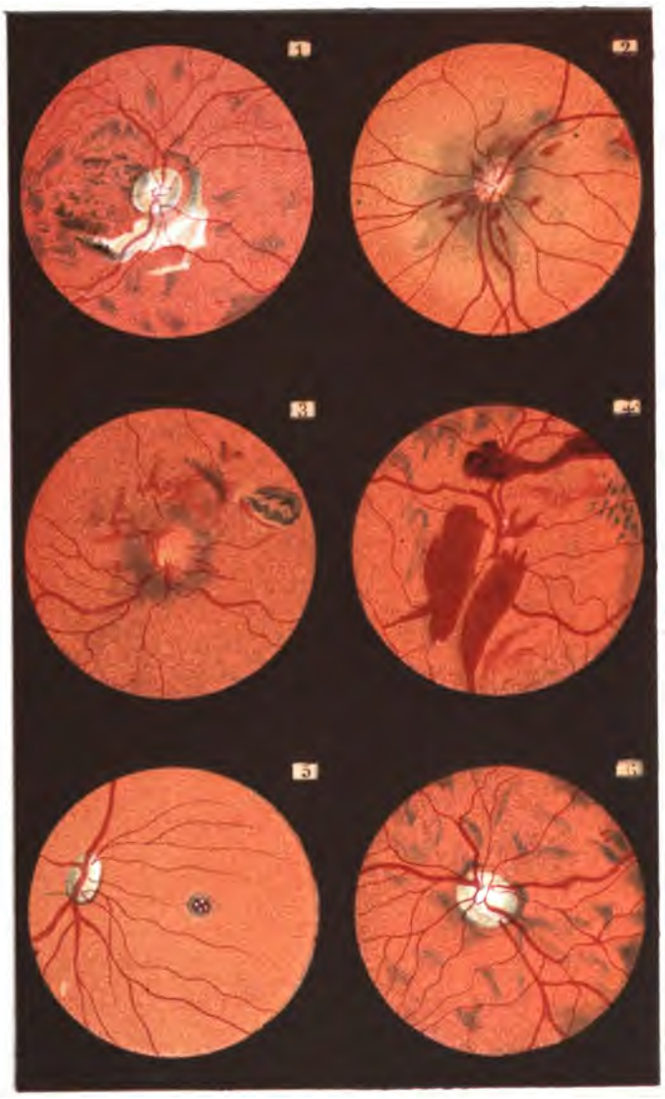

Leuba lith. Becquet chromolith

AFFECTIONS DIVERSES

G. Masson Editeur Paris

Planche I. — Choroïde.

Fig. 1. — G. = 150 D.

Congestion de la choroïde.

(Coupe perpendiculaire.)

1. — Épithélium noir polygonal, détaché en partie de la membrane anhyste, sous l'influence de la congestion. Un léger exsudat le sépare en certains points de la choroïde. Il n'y a pas encore cependant d'altérations des cellules pigmentaires dont le volume et la coloration sont à l'état normal.
2. — Membrane anhyste ou limitante interne de la choroïde.
3. — Vaisseaux. — Tous les vaisseaux sont gorgés de sang depuis les derniers capillaires jusqu'aux plus grosses veines, près de l'espace supra-choroïdien. La dilatation est surtout considérable pour les veines de la partie moyenne et externe, plus facilement dilatables au milieu du tissu lâche choroïdien. Le sang lui-même est altéré par le fait de la stase dans ces vaisseaux. Une très-grande quantité de globules sanguins sont réduits à l'état de granulations jaunâtres et de détritus moléculaires. Toute la lumière du vaisseau est distendue par les globules sains et malades compris dans un liquide coagulable que le bichromate de potasse a rendu ensuite insoluble dans l'eau, puisqu'il est appréciable sur les coupes.
4. — Débris du tissu conjonctif qui forme la trame de la choroïde.
5. — Cellules pigmentaires ramifiées.
6. — Artère.
7. — Lames externes refoulées et tassées contre la sclérotique.

Il serait impossible de reconnaître la structure de la choroïde au milieu de ces grandes lacunes vasculaires : toutes les cellules endothéliales qui séparent les capillaires et les vaisseaux moyens sont atrophiées : les corpuscules pigmentaires sont irrégulièrement placés, et refoulés par les veines voisines. A la partie interne, au contraire, le tissu conjonctif est plus abondant et les lames qui le composent, plus condensées. Les gaînes périvasculaires persistent seules et semblent constituer toute la structure de la choroïde.

Figure II. — G = 150 D.

Œdème choroïdien avec hémorrhagies anciennes.

(Portion externe de la choroïde. — Coupe perpendiculaire.)

1. — Faisceaux de tissu conjonctif formant les différentes lames de la choroïde, dissociés par l'exsudation et disposées irrégulièrement. Il n'est plus possible de retrouver dans leur structure ni endothélium isolé, ni cellules rameuses pigmentaires.
2. — Les faisceaux principaux sont réunis entre eux par de minces fibrilles connectives ou élastiques, formant un lacis secondaire rempli par l'exsudat.
3. — Dans cet exsudat existent quelques globules blancs (3) et quelques endothéliums libres. Leur rareté indique bien l'état non inflammatoire de cet œdème. Les vaisseaux eux-mêmes étaient atrophiés dans cette choroïde ; la portion examinée n'en contient pas d'anciens ; elle n'en renferme qu'un seul qui, par son emplacement, sa direction, sa structure capillaire, est assurément de formation nouvelle.
4. — Masses de pigment sanguin provenant d'anciennes hémorrhagies.
5. — Sclérotique.

Cette pièce provient d'une irido-choroïdite ancienne ; elle est un type d'atrophie de la membrane vasculaire sous l'influence de troubles de la circulation.

Fig. 1.

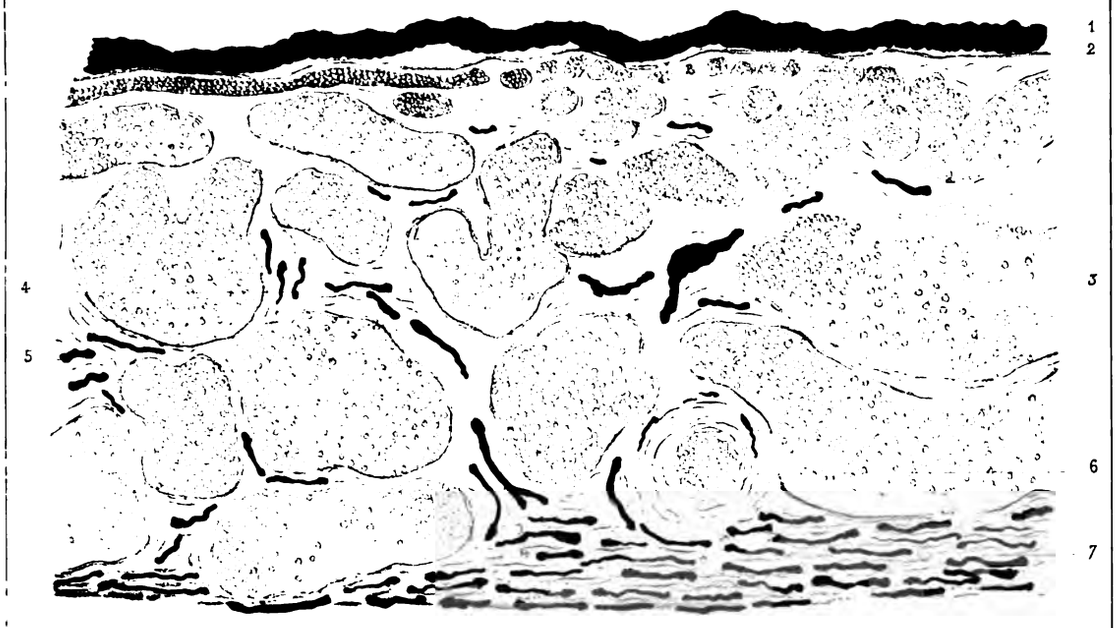

Fig. 2.

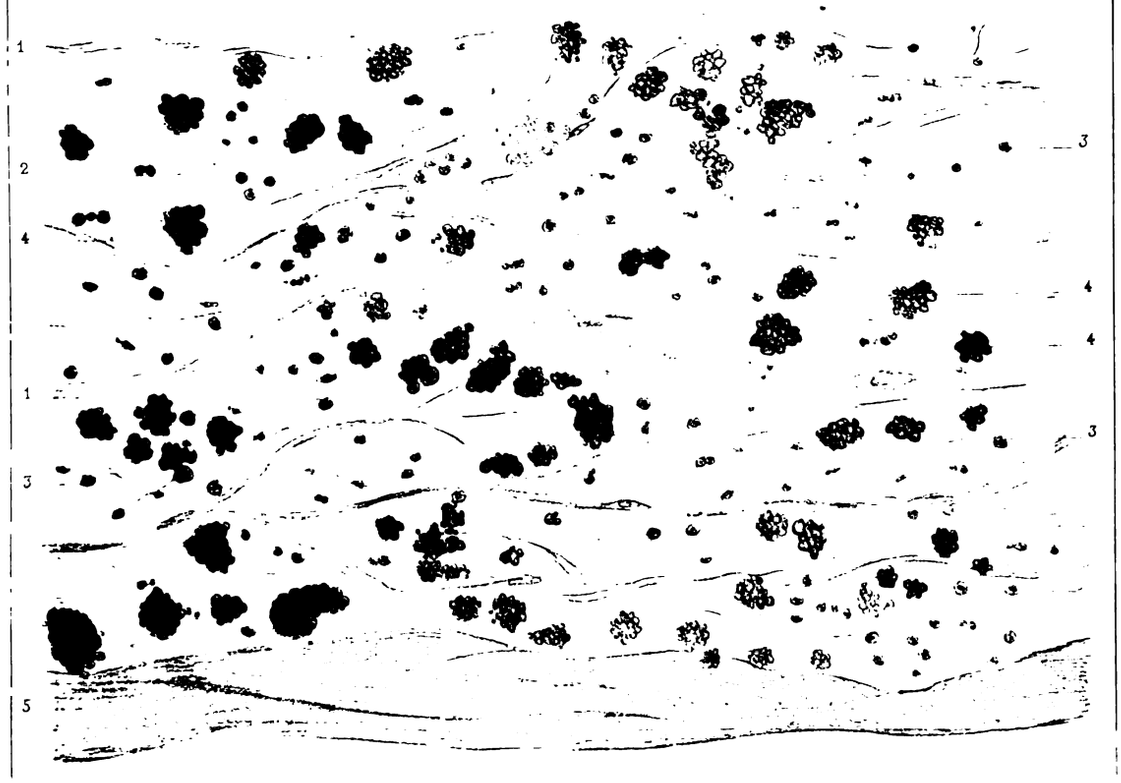

Dr Foncet prep. et del. Becquet chromolith.

1. CONGESTION. — 2. ŒDÈME HÉMORRHAGIQUE.

G. Masson Editeur à Paris.

Planche II. — Choroïde.

Figure I. — G. = 150 D.

Hémorrhagie de la choroïde avec atrophie.

(Coupe perpendiculaire.)

1. — Limitante interne de la choroïde entièrement dépourvue de son épithélium polygonal. Cette dénudation des parties atrophiées de la membrane vasculaire est une cause de la coloration blanche des plaques atrophiques. La membrane blanche hyaline n'est point modifiée dans son épaisseur, ni dans sa structure.
2. — Les capillaires immédiatement sous-jacents à la limitante interne ont disparu en plusieurs points, tandis que quelques-uns sont dilatés et rompus. Le tissu conjonctif des parties les plus internes est atrophié, condensé, par la pression de l'hémorrhagie.
3. — Veines congestionnées. — Les quelques vaisseaux qui ont survécu à l'atrophie sont distendus et n'occupent guère que la partie moyenne.
4. — Les globules sanguins extravasés n'ont point formé de vastes foyers entre ces lames de tissu conjonctif plus dense qu'à l'état normal ; ils sont presque disposés par série entre les lames constituantes de la choroïde, dont le tassement a été régulier comme le prouve la disposition horizontale des cellules pigmentaires (5). C'est seulement près de l'espace lymphatique supra-choroïdien qu'existent de véritables foyers hémorrhagiques en avant de la sclérotique (6). La disposition générale de la choroïde est aussi à noter comme diminution et irrégularité de hauteur. La limitante interne est sinueuse parce que l'atrophie et les hémorrhagies ont agi irrégulièrement sur la membrane.

Figure II. — G. = 150 D.

Hémorrhagie interstitielle de la choroïde.

(Coupe perpendiculaire.)

1. — Membrane anhyste, sinueuse et desquammée en plusieurs points. Pas d'altération dans sa structure propre.
2. — Capillaires dont plusieurs ont disparu sous la membrane anhyste.
3. — Lames internes de la choroïde dont la structure est complétement modifiée par les hémorrhagies sous-jacentes. La direction des fibres connectives est irrégulière : elles renferment dans leurs mailles des éléments nucléaires un peu plus nombreux qu'à l'état normal, enfin les cellules rameuses pigmentaires, placées dans toutes les directions, affrontent la limitante anhyste dont elles sont séparées à l'état normal par plusieurs épaisseurs d'endothélium.
4. — L'hémorrhagie très-abondante s'est produite dans la couche moyenne des vaisseaux, car les cellules noires étoilées internes (5) sont tassées non pas directement contre la sclérotique, mais contre la partie la plus externe du tissu choroïdien (6), séparée elle-même de la sclérotique (8) par l'espace lymphatique (7) rempli ici de globules sanguins.

La hauteur de la choroïde vue au même grossissement que dans la figure précédente est trois fois plus élevée grâce à la présence du sang entre les lames de la membrane.

Fig. 1.

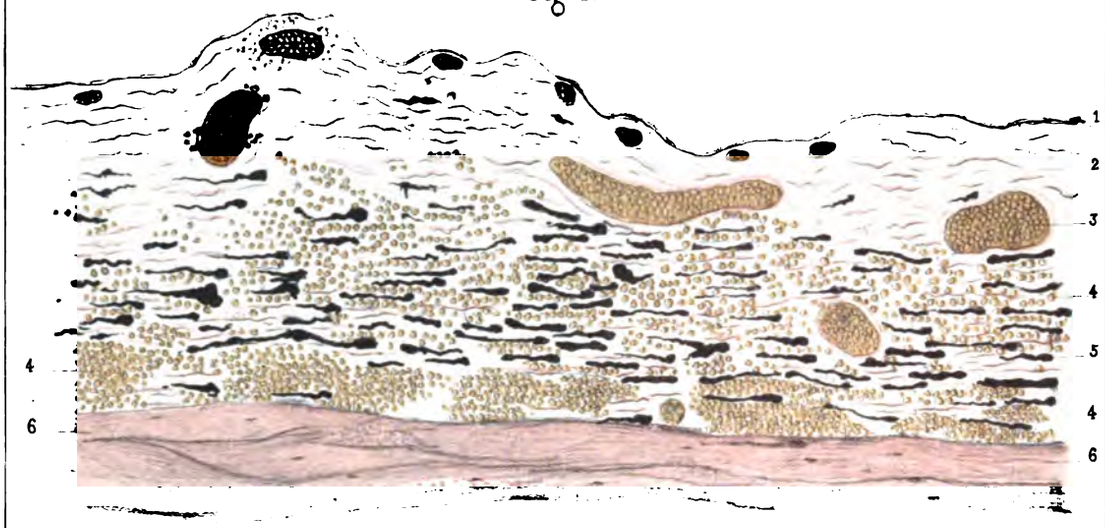

Fig. 2.

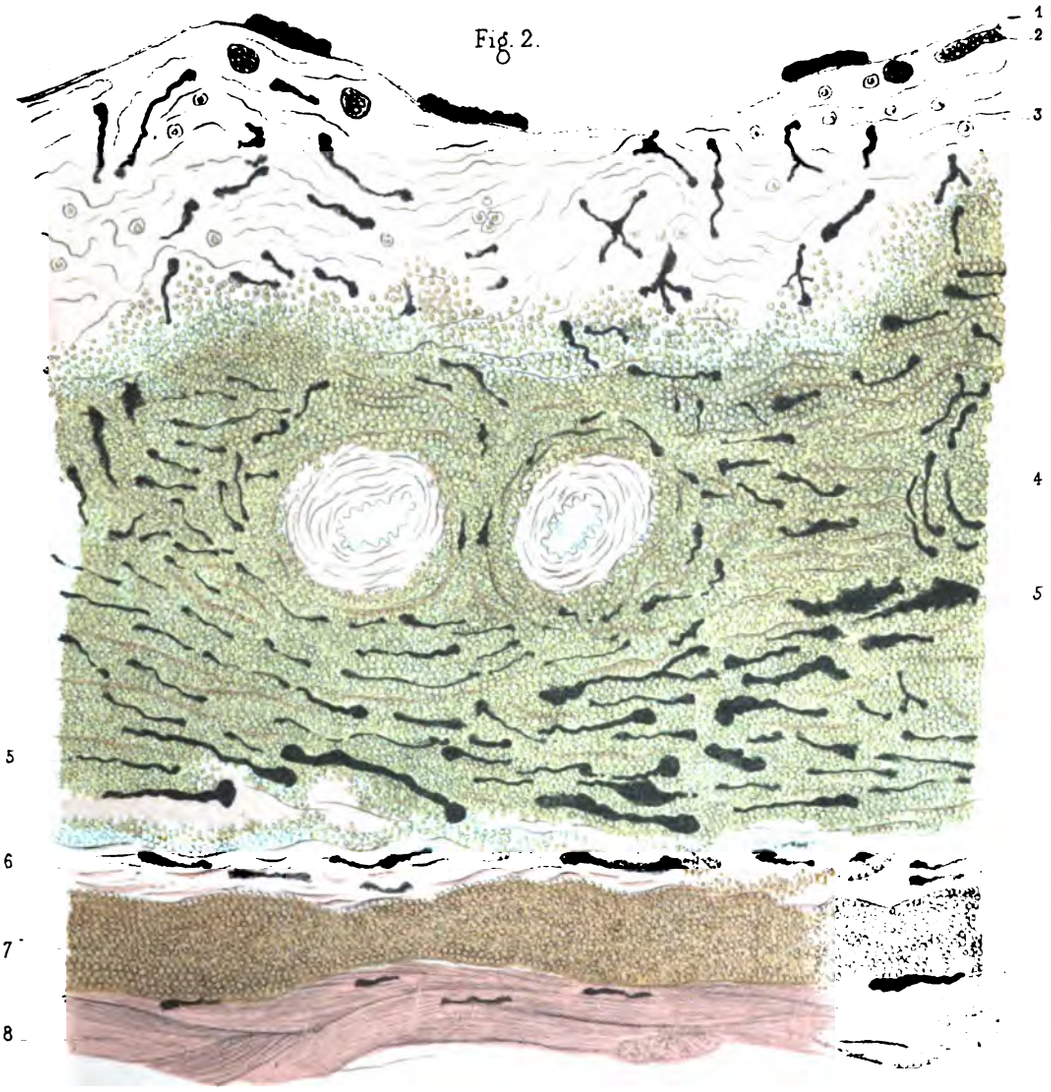

Dr Poncet prep et del. Becquet chromolith

HÉMORRHAGIES INTERSTITIELLES.

G. Masson Editeur à Paris.

Planche III. — Choroïde.

Figure I. — G. = 150 D.

Œdème.

(Coupe perpendiculaire.)

1. — Épithélium polygonal altéré, dont quelques éléments sont déjà séparés de la membrane anhyste et commencent à subir la dégénérescence colloïde (2). Ce phénomène est constant dans les pièces de ce genre. Celle-là appartenait à une irido-choroïdite au début, la choroïde étant séparée de la rétine par un mince filet d'exsudat.
3. — Membrane anhyste saine.
4. — Vaisseaux très-dilatés, mais non obturés par les globules sanguins comme dans la planche n° I. Les capillaires sous la limitante ont changé de direction.
5. — Globules blancs, épars dans toute l'épaisseur de la choroïde, un peu plus abondants déjà près des vaisseaux, surtout dans la partie interne.
6. — Éléments pigmentaires, très-volumineux, hypertrophiés et à noyaux multiples, irrégulièrement disposés.
7. — Fibrilles connectives sur lesquelles existent encore des endothéliums à noyaux.

Toute la structure normale de la choroïde est bouleversée par le liquide interstitiel qui remplit les espaces entre les vaisseaux. Au lieu de constituer des lamelles isolantes pour chaque plan vasculaire, les faisceaux conjonctifs revêtus d'endothéliums sont dissociés, brisés et la communication de l'exsudat est absolument libre et facile dans toute l'épaisseur de la membrane.

8. — Artères dont la gaîne celluleuse est distendue par un exsudat granuleux. Cet exsudat donne à la périphérie du vaisseau un aspect particulier, car il est coloré par les réactifs. Quelques globules blancs, dans cette gaîne.

Figure II. — G. = 350 D.

Éléments isolés dans l'œdème choroïdien.

1. — Exsudat interstitiel parcouru par les fibrilles connectives : quand celles-ci sont coupées perpendiculairement elles apparaissent comme un fin pointillé dans l'exsudat et refractent fortement la lumière.
2. — Globules purulents avec quelques globules sanguins voisins. Ces éléments nouveaux contiennent quelquefois plusieurs noyaux.
3. — Cellules rameuses pigmentées coupées sous différents angles, endothéliums en voie de prolifération nucléaire.
4. — Cellules pigmentaires vues de face : noyaux multiples.
5. — Cette portion de la choroïde a été prise dans les couches les plus externes, c'est-à-dire dans celles parcourues par les nerfs ciliaires où existent des cellules sympathiques ganglionnaires.

La forme de ces éléments, leur noyau net, entouré de protoplasma granuleux, toujours unique, nous les font considérer comme des éléments nerveux séparés de la fibre nerveuse par la préparation même.

Fig. 1.

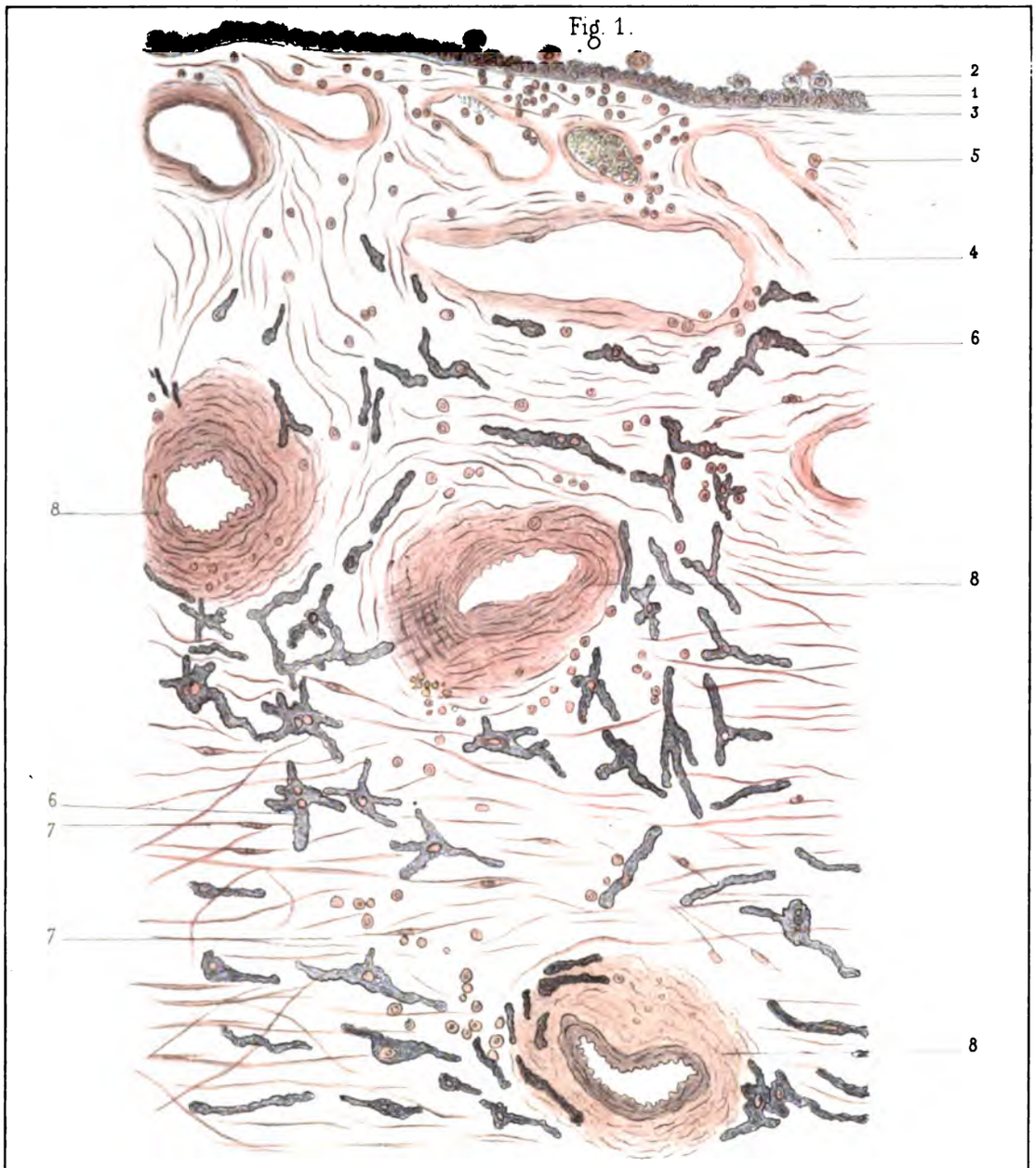

Fig. 2.

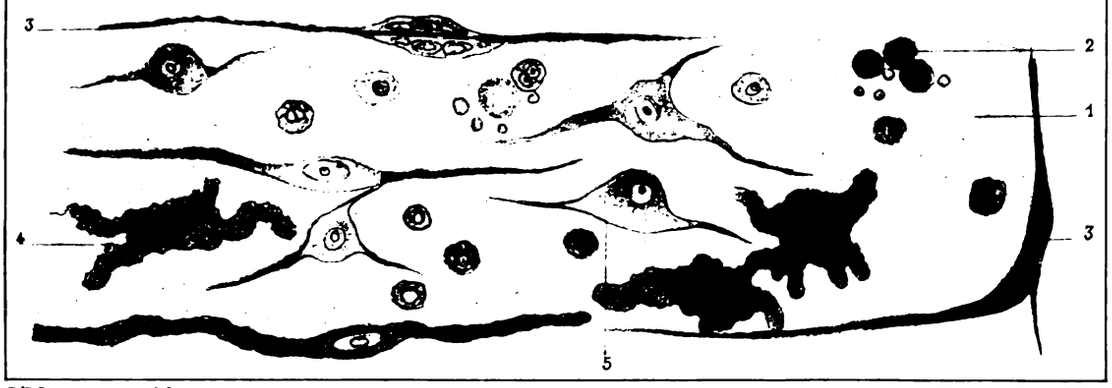

Dr Poncet prep et del. Becquet chromolith.

ŒDÈME.

G. Masson Editeur, Paris.

Planche IV. — Choroïde.

Figure I. — G. = 150 D.

Œdème purulent.

(Coupe perpendiculaire.)

1. — Limitante anhyste, privée de son épithélium; la séparation d'avec la rétine était complète.
2. — Capillaires dilatés.
3. — Petites veines dont le diamètre est aussi exagéré. Leurs parois ne sont pas épaissies, ni en voie de prolifération. Ce sont, du reste, les seuls vaisseaux rencontrés dans cette portion de choroïde, où la purulence était de date ancienne.
4. — Mais, autour de ces veines persistantes, existent dans la région la plus interne, des amas de globules blancs, qu'on rencontre, il est vrai, aussi plus en dehors, ne formant plus alors de foyer périvasculaire.

   Ces globules blancs et le liquide exsudatif transparent, finement granuleux, dans lequel ils sont contenus, ont complétement dissocié les lamelles de la choroïde, réduite à un tissu à larges mailles.
5. — Fibrilles connectives dissociées, recouvertes encore de leur endothélium en quelques points.
6. — Globules sanguins épanchés en assez grande quantité dans l'exsudat avec les globules blancs.
7. — Vaisseaux de nouvelle formation dans la couche moyenne qui ne contient pas normalement de capillaires.

   Cette choroïde purulente, dont l'épaisseur est considérablement augmentée, ne laisse plus reconnaître à ce grossissement de cellules rameuses pigmentaires.

Figure II. — G. = 350 D.

Même lésion.

1. — Faisceaux de tissu conjonctif formant les mailles de la choroïde dans l'œdème purulent. Tous les éléments paraissent tassés dans les faisceaux et adhérents à ces travées.
2. — Ce sont d'abord de gros éléments cellulaires à noyau le plus souvent unique, mais à protoplasma abondant, dégénéré, colloïde. Dans plusieurs points mêmes, l'élement a perdu son noyau et devient complétement colloïde. Ces éléments peuvent provenir des globules blancs du sang, mais sur certains faisceaux (le vertical de cette figure) la prolifération endothéliale est très-évidente.
3. — Quelques éléments globuleux sont chargés de pigment. Mais à ce grossissement, on retrouve surtout dans les travées principales, entre les fibrilles, des cellules rameuses, pigmentées, enroulées, comme un endothélium ordinaire qu'elles constituent en réalité.
4. — Entre les grosses travées existent de minces fibrilles coupées plus ou moins normalement, formant point à la section perpendiculaire, et baignées par l'exsudat. La fibrine coagulée donne des fibrilles à peu près de même volume, mais moins longues, moins régulières et plus contournées, se divisant dichotomiquement.

Dr. Poncet prép. et del. Becquet chromolith.

ŒDÈME PURULENT (diapédèse.)

G. Masson Editeur, Paris.

Planche V. — Choroïde.

Figure I. — G. = 150 D.

Choroïdite purulente (par diapédèse).

(Coupe perpendiculaire.)

1. — Épithélium polygonal sain. Les capillaires sont rares sous la membrane hyaline.
2. — Vaisseaux moyens contenant une assez grande quantité de globules blancs.
3. — Amas de globules blancs, rassemblés surtout à la partie antérieure de la choroïde, autour des vaisseaux. La partie inférieure de la choroïde, où se trouvent les plus gros vaisseaux, contient moins de globules blancs. La diapédèse est moins facile pour les tuniques les plus épaisses : d'autre part, l'abondance des globules blancs finit par altérer et faire disparaître quelques capillaires. Toutes causes amenant la plus grande affluence de pus à la partie périphérique des veines de moyen calibre. C'est aussi à la lame endothéliale antérieure qu'aboutissent les gaînes vasculaires postérieures, et par conséquent les globules blancs. Sous l'influence de cette suppuration, les lamelles de la choroïde ont perdu leur disposition normale et leur structure dans les régions antérieures.
4. — Artère de gros calibre, la diapédèse est peu abondante à sa circonférence.
5. — Lames externes avec leurs corpuscules noirs tassés près de la sclérotique. L'endothélium non pigmenté des faisceaux conjonctifs n'est pas en voie de prolifération. Quelques globules blancs existent entre les couches de la choroïde.
6. — Espace lymphatique contenant peu de pus.
7. — Sclérotique.

Figure II. — G. = 150 D.

Choroïdite purulente chronique (suite d'opération de cataracte).

(Coupe perpendiculaire.)

1. — Épithélium polygonal irrégulier, hypertrophié en certains endroits.
2. — Globules purulents déjà altérés : le noyau n'est plus distinct, l'élément est de même réfringence partout, son volume est moindre qu'à l'état normal. Ces globules purulents sont répandus en quantité égale dans toutes les couches de la choroïde.
3. — Fibrilles de tissu conjonctif. — Elles sont très-rares et constituent tout ce qui reste de la structure de la choroïde ; capillaires internes, vaisseaux de calibre moyen et gros, lames stratifiées de la choroïde : tout a disparu.
4. — Les masses noires qui persistent au milieu de la suppuration ne sont pas toujours des cellules rameuses normales, mais le plus souvent des amas de granulations pigmentaires sans structure, réunies en foyers après destruction de l'élément cellulaire qui les renfermait.

   L'espace lymphatique supra-choroïdien a disparu. En résumé, cette choroïde remplie de globules purulents est cependant atrophiée : de hauteur moindre, elle a perdu tous ses éléments particuliers.
5. — Sclérotique.

Fig. 1.

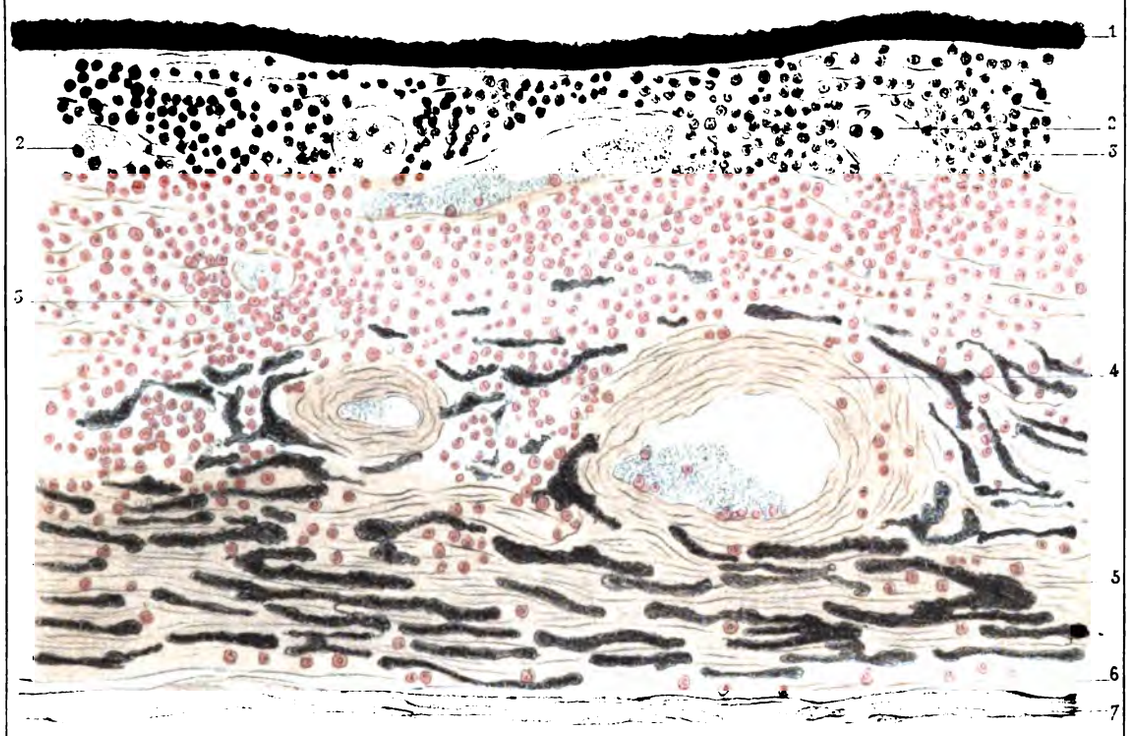

Fig. 2.

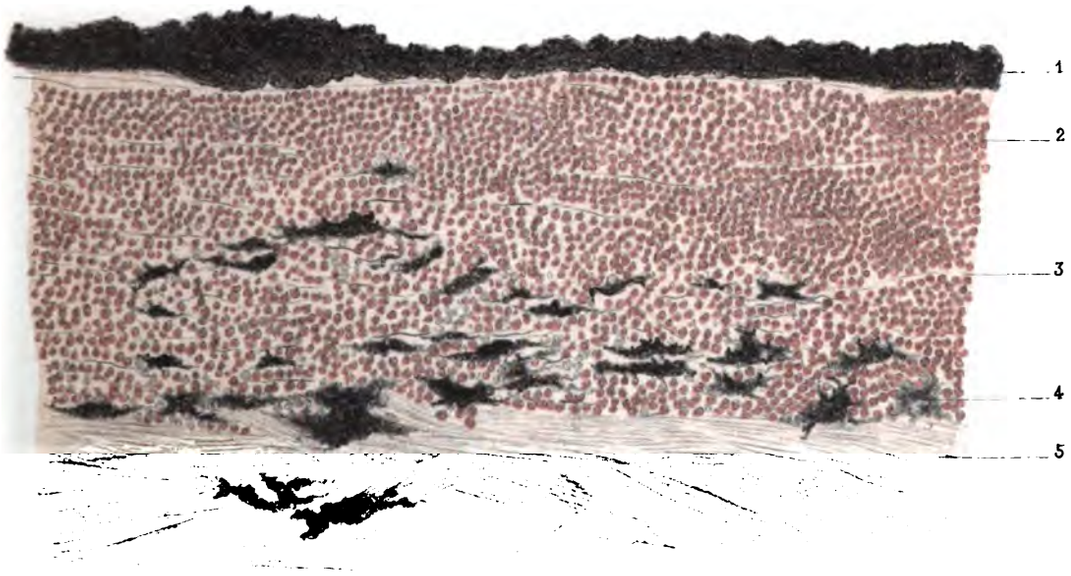

Dr Poncet prép. et del. Becquet chromolith.

CHOROÏDITES PURULENTES (diapédèse.)

G. Masson Editeur, Paris.

Planche VI. — Choroïde.

Figure I. — G. = 150 D.

Choroïdite purulente (par prolifération endothéliale).

(Coupe perpendiculaire.)

1. — Limitante anhyste, sinueuse dans sa disposition, mais d'épaisseur normale, recouverte encore en certains points de quelques cellules épithéliales.
2. — Dans toute cette choroïde il reste à peine quelques capillaires et encore sont-ils oblitérés en partie par des globules blancs. Autour de ces vaisseaux la diapédèse a eu lieu vers la région la plus interne.
3. — La disposition concentrique des fibrilles, en quelques points, indique d'anciens vaisseaux détruits.
4. — Le fait remarquable dans cette choroïdite purulente, c'est la multiplication nucléaire de l'endothélium. Dans toute l'épaisseur, les fibrilles de tissu conjonctif, isolées d'abord par un exsudat incolore et dissociées, offrent sur leur côté une série de petits noyaux en voie de prolifération. Ce processus qui aboutit en résumé à la purulence de la choroïde, parce que les noyaux deviennent peu à peu libres et tombent isolés, est très-distinct de la diapédèse figurée à la planche V. La diapédèse se retrouve cependant dans la région interne de cette choroïde.
5. — Les éléments pigmentés sont devenus très-rares : c'est qu'en subissant une prolifération active, le noyau fait épancher le proloplasma de l'élément; le pigment s'échappe, et le reliquat de cette cellule noire ne diffère plus de la prolifération des éléments endothéliaux incolores.

Figure II. — G. = 150 D.

Plaque atrophique de la choroïde.

(Coupe perpendiculaire.)

1. — Epithélium polygonal altéré : absent en plusieurs points — réduit ici à l'état de petits éléments nucléaires, sans protoplasma pigmenté, formant ailleurs des amas irréguliers chargés de matière mélanique.
2. — Liséré anhyste, sous lequel n'existent plus les capillaires.
3. — Corpuscules pigmentaires et trame de la choroïde complétement atrophiés; les différentes lames de la membrane sont tassées les unes contre les autres.
4. — Vaisseaux très-rares et comprimés dans le tissu conjonctif épaissi.
5. — Dernières couches de la choroïde, où les cellules rameuses pigmentées sont bien plus nombreuses et plus rapprochées qu'à l'état normal. L'espace lymphatique n'existe plus.

Cette plaque atrophique montre la choroïde ayant perdu les 3/4 de son épaisseur normale, sans vascularisation et réduite à l'état de tissu conjonctif condensé.

Fig. 1.

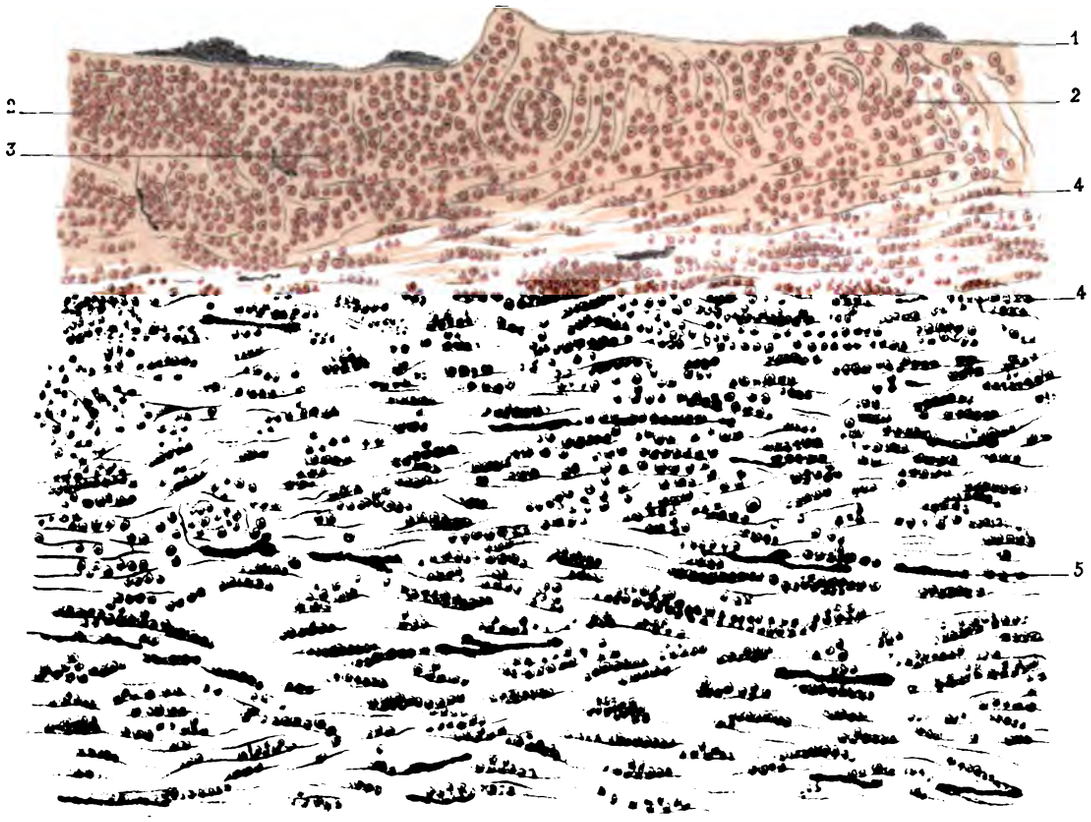

Fig. 2.



Dr Poncet prép. et del. Becquet chromolith.

1. CHOROÏDITE PURULENTE (Proliferation endotheliale.)
2. PLAQUE BLANCHE ATROPHIQUE DE LA CHOROÏDE.

G. Masson Editeur, Paris.

Planche VII. — Choroïde.

Figure I. — G. = 150 D.

Atrophie et sclérose de la choroïde.

(Coupe perpendiculaire.)

1. — Epithélium polygonal bien conservé.
2. — Veines de calibre moyen, fortement atrophiées. Les capillaires ont complétement disparu.
3. — Gros vaisseau dont la lumière conservée est remplie de globules sanguins. Un des vaisseaux artériels, *au centre* de la figure, possède des parois tellement scléreuses que son calibre est presque oblitéré.

   Cette sclérose de l'artère doit être attribuée à la lésion générale de l'œil, atteint de glaucome. Ce n'est pas la dégénérescence colloïde des tuniques artérielles, c'est leur hypertrophie connective.
4. — La trame de la choroïde n'est plus qu'un tissu cellulaire très-dense. Quelques éléments cellulaires jeunes sont encore visibles près des vaisseaux.
5. — Les cellules pigmentées rameuses forment des amas où les éléments sont encore reconnaissables, malgré les granulations mélaniques libres qui les entourent. Le canal lymphatique presclérotical a disparu. La choroïde a perdu les 4/5 de sa hauteur normale.
6. — Sclérotique.

Figure II. — G. = 150 D.

Excroissances verruqueuses de la choroïde.

(Préparation plate.)

Ces préparations doivent être faites en chassant au pinceau, par la face externe, toute la portion de la choroïde située en arrière de la membrane hyaline.

1. — Limitante anhyste de la choroïde revêtue en partie de son épithélium pigmentaire : mais, de nombreuses lacunes (2) existent et l'épithélium restant est lui-même altéré, son noyau est peu visible, il n'est plus régulièrement polygonal et se colore mal par les réactifs.
3. — La choroïde est hérissée, sur sa limitante interne, d'excroissances verruqueuses parfaitement appréciables à l'œil nu, mesurant quelquefois en largeur et en hauteur 2 millimètres.

   Ces saillies, semblables à de petites verrues, se colorent plus fortement en rouge que le reste de la préparation, elles ont au microscope un relief considérable, et sont encore revêtues d'épithélium polygonal. Celui-ci n'est guère plus altéré en certains points que sur les parties non verruqueuses.

   Ces petites verrues se rencontrent dans les cas d'irido-choroïdite chronique; elles ne sont pas spéciales aux vieillards, et peuvent occuper toutes les régions de l'œil. Elles se montrent cependant le plus souvent aux environs de la papille; mais elles envahissent quelquefois toute la choroïde jusqu'à la zone ciliaire.

Fig. 1.



Fig. 2.

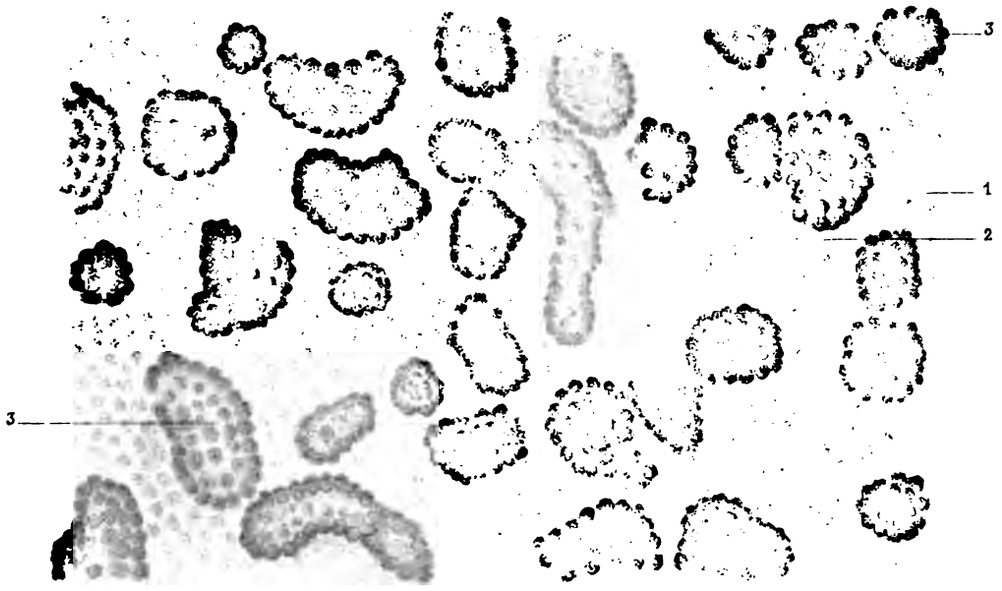

Dr Poncet prep et del. Becquet chromolith

1. ATROPHIE, SCLÉROSE DE LA CHOROIDE. 2 EXCROISSANCES VERRUQUEUSES.

G. Masson Editeur, Paris.

Planche VIII. — Choroïde.

Figure I. — G. = 150 D.

Excroissances verruqueuses.

(Coupe perpendiculaire.)

1. — Membrane hyaline de la choroïde parfaitement visible sur cette coupe; en dessus d'elle se trouvent les petites verrues, représentées à plat dans la planche VII.
2. — Epithélium choroïdien altéré : quelques éléments sont hypertrophiés, mais toujours pigmentés, d'autres sont colorés tout à fait en rose par le carmin.
3. — Section d'une saillie verruqueuse dont nous examinerons la structure à un plus fort grossissement. Constatons ici que toute la périphérie est recouverte d'épithélium (4) au même degré d'altération que celui reposant sur la limitante.
5. — Tissu conjonctif de la choroïde atrophié et condensé. On retrouve cependant en dessous de la limitante interne, de nombreux capillaires (6) ainsi que des veines de moyen calibre (7).
8. — Le tissu de la portion la plus externe est tassé, et la choroïde d'une façon générale est atrophiée.

Figure II. — G. = 350 D.

Excroissances verruqueuses phosphatiques sur la choroïde.

(Coupe perpendiculaire à travers ces concrétions.)

1. — La structure intime de ces excroissances, est finement granuleuse; elles sont formées par des couches concentriques et partant en éventail d'un point central situé vers la limitante.
2. — Granulations minérales plus grosses et centrales : cette masse interne ne se dissout que difficilement par l'acide azotique chaud, elle donne toutes les réactions chimiques du phosphate de chaux. Sur cette coupe l'intégrité de la limitante interne est loin d'être aussi manifeste que dans la figure I : en tout cas les capillaires sont au-dessous de la lésion et restent eux-mêmes isolés de la verrue; ce n'est pas dans leur paroi que commence la concrétion phosphatique.
3. — Epithélium choroïdien formant revêtement des concrétions. Il a conservé en plusieurs points sa forme polygonale. Ailleurs, à la base, le pigment forme une masse cellulaire sans structure appréciable.
4. — Eléments altérés et passant à la dégénérescence colloïde.
5. — Section d'une excroissance dont le pédicule est en dehors de la coupe.

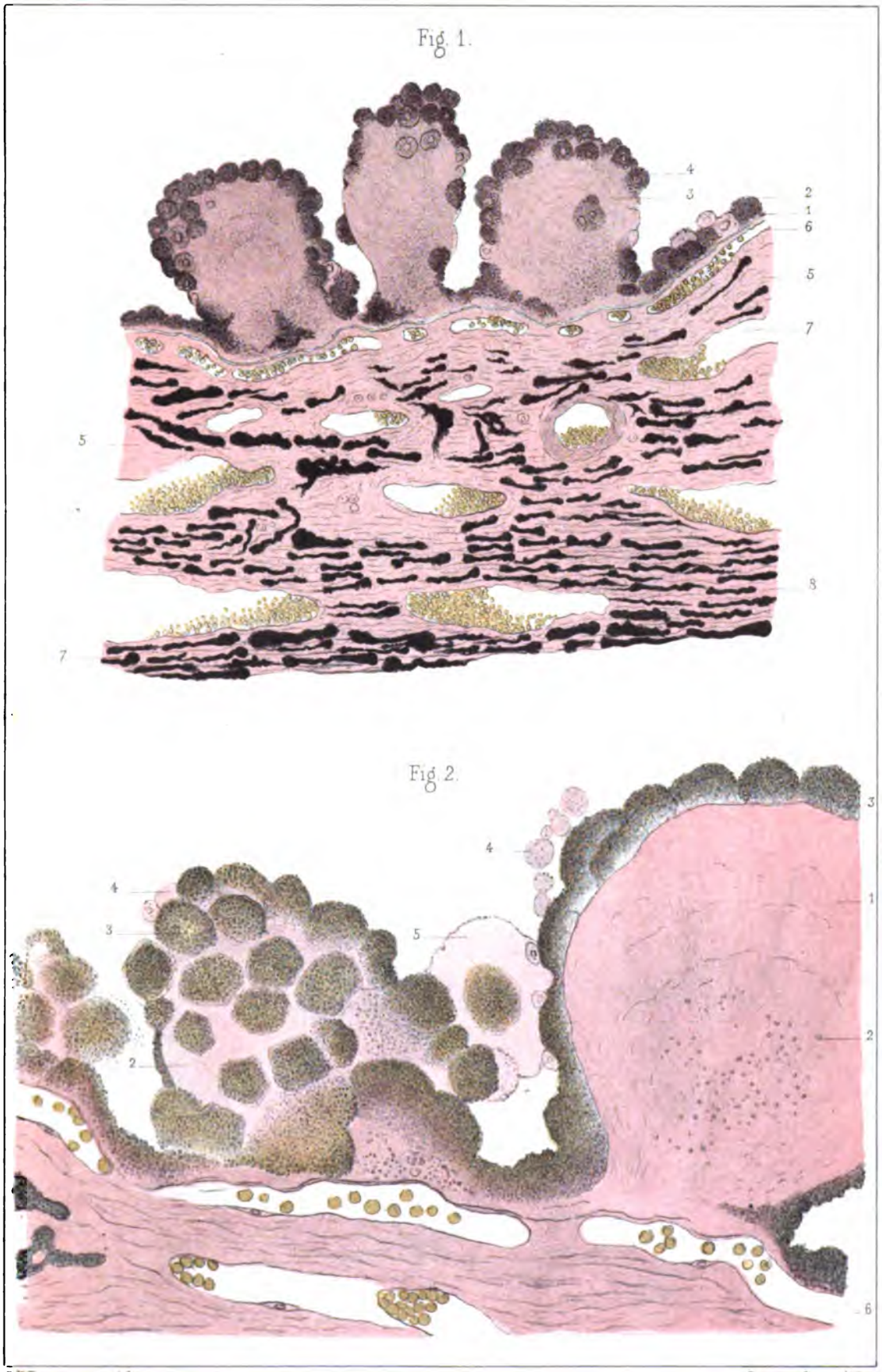

Dr Poncet prep et del Becquet chromolith

EXCROISSANCES PHOSPHATIQUES DE LA CHOROÏDE.

G. Masson Editeur Paris.

Planche IX. — Choroïde.

Figure I. — G. = 350 D.

Excroissances verruqueuses phosphatiques.

(Coupe perpendiculaire.)

1. — Epithélium choroïdien, très-altéré : le protoplasma des éléments est hypertrophié, mais la limitante interne est saine.
2. — Trois concrétions phosphatiques dont la formation isolée est indiquée par le revêtement épithélial.
3. — Cet épithélium qui suit l'évolution de la verrue, subit en plusieurs endroits la dégénérescence colloïde. Il est singulier que cet épithélium conserve même aussi souvent sa forme normale quand on songe que placé sur ces végétations il se trouve par cela même isolé de toute circulation.
4. — Cette choroïde était, en outre, séparée de la rétine : la coloration rose placée en avant de cette membrane, indique un exsudat amorphe, mais coloré par le carmin. C'est dans cet exsudat que nous rencontrons des concrétions pigmentaires (4), reliquats d'anciennes hémorrhagies, mais n'ayant aucune relation de cause à effet avec nos végétations phosphatiques.
5. — Eléments ayant subi la dégénérescence colloïde.
6. — Choroïde tout à fait atrophiée, scléreuse, sans aucun capillaire, ni vaisseau. La première zone contient peu d'éléments pigmentés.
7. — Toute la partie postérieure est constituée par les endothéliums pigmentaires pressés contre la sclérotique.

Figure II. — G. = 350 D.

Limitante interne vue à plat.

1. — La limitante interne débarrassée des couches externes de la choroïde et de son épithélium, apparaît sous la forme d'un feutrage à fibrilles très-minces et irrégulièrement entrecroisées.
2. — Sur cette limitante interne garnie d'inscrustations, il était aisé de reconnaître un grand nombre de ces noyaux à forme si caractéristique des endothéliums en voie de prolifération. Leur disposition répond bien à la présence d'endothélium dont les bords et le protoplasma ont disparu, mais dont les noyaux persistent. Ils paraissent situés en arrière, c'est-à-dire entre les capillaires et la limitante interne.
3. — Deux petites verrues phosphatiques incrustées dans la limitante interne dont elles repoussent excentriquement les fibrilles. Elles paraissent naître au dépend de cette limitante et venir de la profondeur de la membrane, de sa face externe.

Figure III. — G. = 350 D.

Limitante interne vue à plat.

1. — Autre portion de la limitante interne prise sur la même choroïde.
2. — Fibres connectives refoulées concentriquement par les concrétions phosphatiques.
3. — Concrétions verruqueuses formant des petites saillies isolées.

La présence de chacun de ces petits mamelons ramène à l'idée des noyaux d'endothéliums constatés dans la figure précédente.

4. — Limitante interne creusée en forme de cratère par des végétations qui sont tombées pendant la préparation. Le fond de cette ouverture, faite comme à l'emporte-pièce, présente encore une membrane sous-jacente incrustée de grains phosphatiques.

FIGURE IV. — G. = 350 D.

Cellules pigmentaires d'une choroïde à végétations phosphatiques.

1. — Cellules pigmentaires rameuses normales, appliquées comme les endothéliums, sur les fibrilles connectives (2) et formant ainsi une des lames de la choroïde. Les imprégnations d'argent montrent entre ces cellules pigmentaires, des endothéliums à bords sinueux qui complètent la continuité du revêtement.
3. — Cellule pigmentaire devenue complétement incolore, mais garnie de concrétions granuleuses phosphatiques, qui ont remplacé le pigment. Plusieurs de ces dernières cellules altérées, ne contiennent plus de noyau; et si elles en renferment un, il ne se colore plus par le carmin.

Fig. 1.

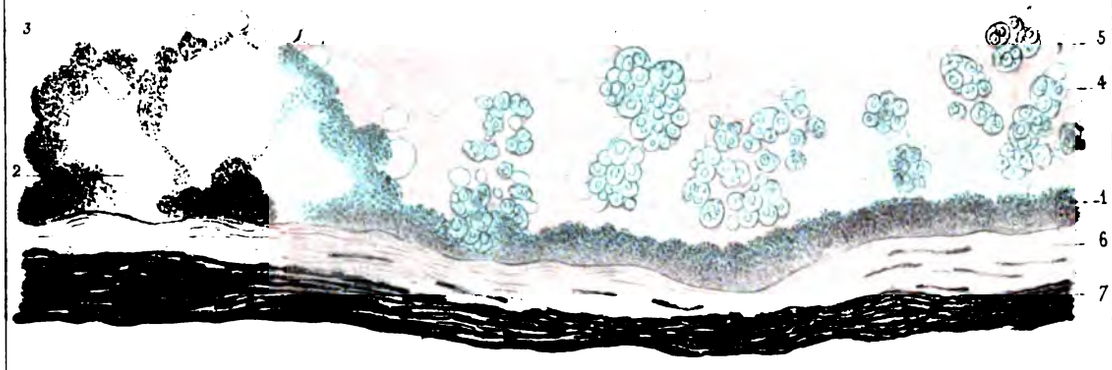

Fig. 4.



Fig. 2.

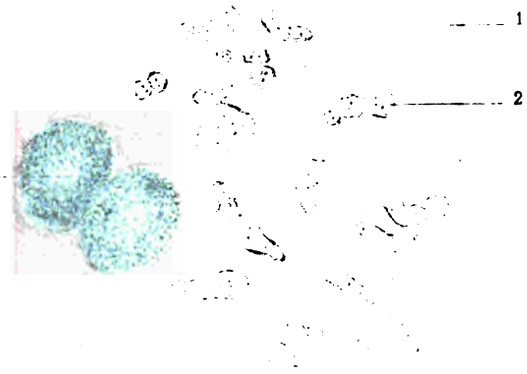

Fig. 3.



Dr Poncet prép et del. Becquet chromolith.

EXCROISSANCES VERRUQUEUSES.

G. Masson Editeur, Paris.

Planche X. — Choroïde.

Figure I. — G. = 80 D.

Ossifications de l'œil.

(Coupe d'un moignon oculaire ossifié.)

Cette coupe, reproduite à un faible grossissement, représente la disposition la plus fréquente des ossifications de l'œil dans les atrophies consécutives au décollement de la rétine, dont nous avons décrit ailleurs les 3 degrés principaux [1]. Ici la membrane nerveuse est refoulée au centre et les ossifications ont lieu en dehors d'elle. Quelque soit du reste le siége de l'ossification dont nous retrouverons d'autres exemples, le processus histologique est le même, et dans l'œil comme dans les autres tissus, partout où il existe du tissu conjonctif, les formations osseuses vraies peuvent se produire.

1. — Corps vitré, passé à l'état de tissu fibreux, fasciculé, vivement coloré par le carmin, allant se confondre au pôle postérieur de l'œil avec le nerf optique.
2. — En suivant le contour qui sépare le corps vitré de la rétine, il est possible de reconnaître en plusieurs points et de chaque côté un très-mince filet anhyste, plissé, très-refringent. Ce sont les débris de la hyaloïde qui persistent pendant très-longtemps, comme toutes les membranes anhystes de l'œil, et forment des points de repère précieux pour limiter les parties.
3. — Tissu de la rétine réduit à sa partie névroglique ou cellulaire. Il se colore néanmoins d'une façon spéciale, et reste jaune avec le picrocarminate, tandis que le corps vitré et le tissu conjonctif sont roses.
4. — Tissu conjonctif de formation nouvelle, né au dépend de l'exsudat qui s'est fait en avant de la choroïde. On peut suivre les différents états de ce tissu conjontif, d'abord à la périphérie de la choroïde (4) à la face externe de la rétine, et enfin, au milieu même de l'ossification.
5. — Coque osseuse constituant la majeure partie de ce moignon oculaire. Les deux plaques osseuses de cette coupe sont régulièrement constituées. Les couches minérales sont concentriquement disposées autour des vaisseaux, véritables canalicules de Havers.
6. — Entre les parties minérales existent des lacunes de tissu conjonctif, contenant de la graisse, des vaisseaux, et des éléments cellulaires jeunes.
7. — Choroïde dont la partie la plus interne porte encore sa limitante interne. Elle est toutefois atrophiée, contient peu de vaisseaux, et se trouve même séparée en un point (8) de la sclérotique.
8. — Hémorrhagie décollant la choroïde de la sclérotique.
9. — Sclérotique considérablement épaissie. La coque oculaire diminuant de volume dans ces petits moignons, la sclérotique revient sur elle-même et augmente beaucoup d'épaisseur.
10. — Espace de la gaîne de nerf optique.
11. — Nerf optique, atrophié, et réduit à une bande de tissu conjonctif, ce que prouverait sa seule coloration rosée. Les éléments nerveux restant verdâtres ou jaunes par le picrocarminate.

[1] Mémoires de la *Société de biologie*, 1873.

FIGURE II. — G. = 350 D.

Ossification pré-choroïdienne.

(Coupe perpendiculaire.)

1. — Limitante interne de la choroïde, sinueuse, irrégulière et fortement hypertrophiée; sa structure fibrillaire est très-nettement appréciable.
2. — Végétation calcaire, appliquée sur la choroïde, à côté d'une accumulation anormale de cellules épithéliales fortement pigmentées (*voir* planches VII, VIII et IX).
3. — Tissu fibreux, formé aux dépens d'un exsudat ante-choroïdien; le tissu est composé de minces fibrilles au milieu desquelles la coupe montre des éléments fusiformes assez régulièrement disposés et ne contenant le plus souvent qu'un noyau.
4. — Tissu osseux bien formé, dont les stratifications minérales sont régulières, et les corpuscules (5) parfaitement développés. En un point (5') de la limite du tissu osseux et du tissu fibreux, on voit celui-ci formant un cone où les éléments cellulaires subissent peu à peu la métamorphose en corpuscules osseux.
6. — Autre centre d'ossification, petite portion du tissu conjonctif contenant 2 vaisseaux et des éléments cellulaires, *médullocèles*.
7. — Bande de tissu conjonctif plus dense, limitant la formation osseuse.
8. — Hémorrhagie interstitielle dans la choroïde.
9. — Vaisseaux à parois épaisses, scléreuses. Quelques vaisseaux sont le siége à leur périphérie d'une prolifération assez active dans le tissu cellulaire voisin.
10. — Eléments pigmentaires irrégulièrement disposés, tassés, soit par la sclérose générale, soit par les hémorrhagies, et les proliférations de certains points de la choroïde.

Fig. 1.

Fig. 2.

Dr Poncet prep. et del. Becquet chromolith.

OSSIFICATION DE L'ŒIL.

G. Masson Editeur, Paris.

Planche XI. — Choroïde.

Figure I. — G. = 150 D.

Ossification de l'œil. — Ossification intra-choroïdienne.

Cette portion ossifiée a été dessinée au-dessous de la limitante interne de la choroïde : elle appartient donc à la trame même de cette membrane.

1. — Couches osseuses disposées concentriquement aux vaisseaux.
2. — Corpuscules osseux, très-bien développés.
3. — Vaisseaux de la choroïde entourés de tissu conjonctif, à parois épaissies. L'ossification ne débute pas au voisinage immédiat du vaisseau; elle n'atteint ses parois qu'en dernier lieu.
4. — Lacune au milieu de l'ossification. C'est le tissu même de la choroïde envahi progressivement par le dépôt minéral.
5. — Masses pigmentaires, formées par la réunion du pigment échappé des éléments cellulaires détruits. Quelques éléments persistent néanmoins au milieu de ces plaques noires.

L'ossification se fait donc ici aux dépens, non plus d'un exsudat ante-choroïdien, devenu d'abord fibreux, puis osseux, mais bien aux dépens du tissu même de la choroïde. Le fait le plus remarquable est l'absence de tout phénomène franchement inflammatoire dans cette ossification. Au milieu de la lacune centrale et fibreuse de cette figure, il n'existe plus de prolifération nucléaire. Le tissu choroïdien a subi au contraire un véritable épaississement, et les éléments endothéliaux, ainsi que les globules blancs qu'il contient normalement, sont difficiles à retrouver.

A part la présence d'éléments pigmentés, l'ossification intra-choroïdienne est à peu près semblable aux ossifications dans les exsudats ante-choroïdiens : seulement dans ce dernier cas, il doit y avoir formation antérieure de tissu fibreux et de vaisseaux dans l'exsudat. Les lacunes contiennent aussi plus de vésicules graisseuses.

Figure II. — G. = 350 D.

Lacune dans une ossification ante-choroïdienne.

1. — Lamelles stratifiées osseuses.
2. — Corpuscules.
3. — Tissu conjonctif composé de très-minces fibrilles, entre lesquelles sont épars (4) des éléments cellulaires devenant plus tard des corpuscules osseux.
5. — Petite artère de nouvelle formation, avec ses fibres musculaires, disposées autour de la paroi interne.
6. — Larges cellules graisseuses contenant des matières graisseuses cristallisées en aiguille, et disposées en gouttelettes (action cadavérique).
7. — Globules sanguins, formant hémorrhagie en plusieurs points.
8. — Vaisseau à mince paroi, distendu par le sang.

Cette préparation répond aux lacunes graisseuses, représentées dans la planche X, figure I, n° 6. La grande quantité de matière graisseuse provient donc de l'exsudat. Il n'est pas étonnant que ces substances graisseuses n'existent pas dans l'ossification intra-choroïdienne où les lacunes intra-osseuses sont plutôt fibreuses, et l'exsudation nulle; l'ossification étant un processus ultime de sclérose, mais peu inflammatoire.

Fig. 1

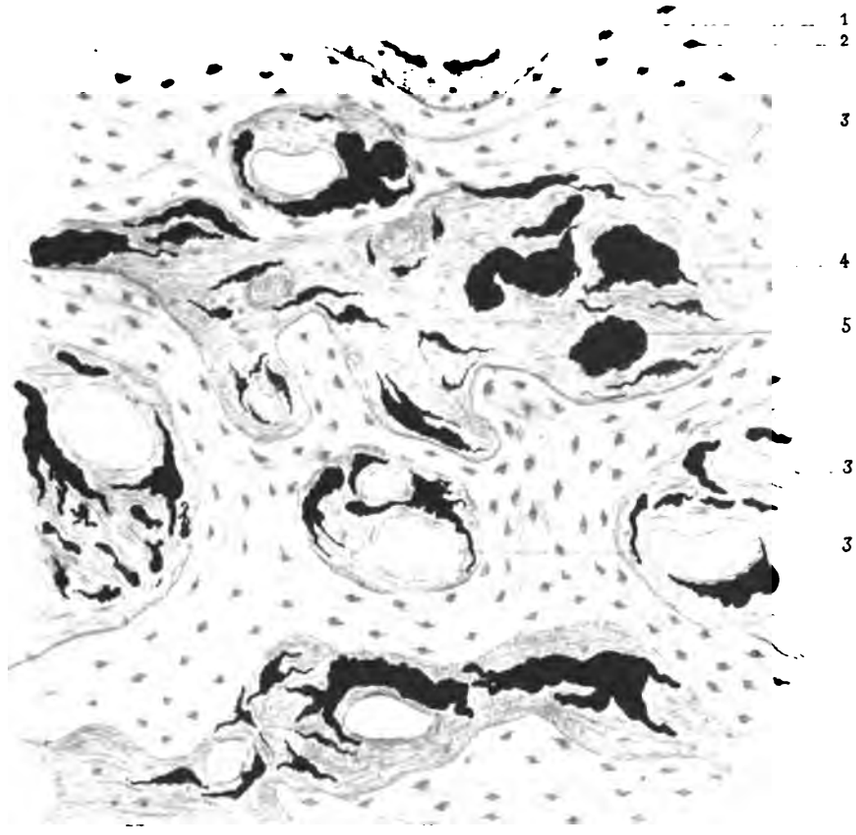

Fig. 2.



Dr Poncet prép. et del. Becquet chromolith.

OSSIFICATION DE L'ŒIL.

G. Masson Editeur. Paris.

Planche XII. — Choroïde.

Figure I. — G. = 150 D.

Tubercule de la choroïde.

(Pièce provenant d'un jeune soldat mort de granulie généralisée.)

1. — Epithélium choroïdien normal, sauf en un point où il est tombé de la limitante interne.
2. — Limitante interne saine.
3. — Éléments encore distincts; prolifération avec cellules saines à la périphérie, mais avec tendance rapide à la réduction granuleuse au centre.
4. — Foyers caséeux, amorphes. Ils se colorent plus vivement en rouge par le picro-carminate que les autres cellules, dont le noyau seul est teinté par le carmin.
5. — Masses pigmentaires; reliquat d'un certain nombre de cellules rameuses pigmentées, dont la majorité est refoulée en dehors. Cette partie de la choroïde forme un véritable tubercule à sa dernière phase d'évolution. La choroïde a perdu toute structure, et il n'y reste qu'un seul de ses vaisseaux. Ceux-ci ne sont pas très-rares dans ces tubercules choroïdiens, et il nous a été possible de les injecter au milieu des tubercules les plus avancés : ils sont souvent remplis par un exsudat granuleux, amorphe.

Ce tubercule très-bien développé, devait être cependant peu apparent, sinon à son sommet dépourvu d'épithélium. Il en est ainsi le plus souvent; quand quelques-uns parviennent à être visibles à l'ophthalmoscope sous la rétine, le plus grand nombre reste caché derrière l'épithélium polygonal.

A la base des tubercules visibles, cet épithélium polygonal s'amasse et forme alors un relief noir irrégulier qui les rend encore plus apparents. La structure du tubercule choroïdien ne diffère pas de celle des autres tubercules en général.

Figure II. — G. = 150 D.

Choroïdite tuberculeuse.

(Pièce provenant du même sujet.)

1. — Epithélium choroïdien polygonal sain.
2. — Limitante interne.
3. — Vaisseaux non obturés, mais dont le nombre diminue en se rapprochant des endroits caséeux.
4. — Eléments nouveaux dont la multiplication et la fonte granuleuse donnent lieu au tubercule.
5. — Partie caséeuse amorphe.
6. — Espace lymphatique.
7. — Sclérotique.

Il est aisé de suivre dans cette choroïde toutes les phases de la granulation tuberculeuse depuis la première prolifération périvasculaire jusqu'à la fonte granuleuse en îlot. Mais cet état de la choroïde ne se borne pas à un point, celui du tubercule saillant; toute la membrane était en voie de prolifération, à différents degrés : ici des tubercules formés, là une simple inflammation proliférative dont il eut été impossible de connaître la nature sans examen des parties voisines. La trame de la choroïde était distendue depuis le N. O. jusqu'aux procès, par ces éléments nouveaux. Le nom de choroïdite tuberculeuse est donc mieux appliqué à cette diathèse que celui de tubercules, qui n'exprime qu'une localisation ultime du mal, et non la lésion générale de la choroïde.

Nous n'avons jamais rencontré de tubercule vrai de la rétine, bien qu'ils aient été décrits dans ces derniers temps.

Fig. 1.

Fig. 2.

Dr Poncet prep. et del. Becquet chromolith.

CHOROÏDITE TUBERCULEUSE.

G. Masson Editeur, Paris.

Planche XIII. — Choroïde.

Figure I.

Sarcomes (§ I, II, III).

(Coupe antéro-postérieure et horizontale d'un œil atteint de sarcome mélanique, avec décollement de la rétine, en champignon.)

1. — Masse de sarcome choroïdien.
2. — Exsudat choroïdien qui refoule la rétine au centre.
3. — Rétine décollée et ratatinée derrière le cristallin où elle forme une masse (4) soit directement appliquée contre le cristallin, soit séparée de la capsule par un exsudat (décollement antérieur du corps vitré).
5. — Cristallin.
6. — Nerf optique.
7. — Sclérotique.
8. — Corps vitré atrophié ou organisé entre les plis de la rétine. Le sarcome produit, en dernière analyse, sur l'œil le même phénomène qu'un corps étranger il peut tout d'abord et pendant assez longtemps ne produire aucune réaction dans les milieux ni dans les membranes; mais sous l'influence d'un processus inflammatoire peu apparent, la rétine est soulevée par un exsudat à couche très-mince : le décollement est créé et ne s'arrêtera qu'avec l'atrophie complète du globe s'il est abandonné à lui-même.

Figure II.

(Coupe perpendiculaire à l'axe antero-postérieur, verticale, médiane.)

1. — Sarcome englobé au milieu de l'exsudat choroïdien.
2. — Sclérotique.
3. — Choroïde.
4. — Exsudat ante-choroïdien.
5. — Rétine décollée.
6. — Corps vitré, atrophié ou organisé dans les plis rétiniens.

Figure III.

(Coupe antero-postérieure d'un gros œil ectatique sarcomateux.)

1. — Sarcome mélanique remplissant toute la cavité, ayant détruit rétine et corps vitré.
2. — Prolongement du sarcome choroïdien au delà et à travers une ouverture de la sclérotique.
3. — Sclérotique.
4. — Cristallin.

Figure IV. — G. = 50 D.

Sarcome choroïdien, cellules à prolongement, et à petits noyaux brillants.

(Coupe d'un sarcome choroïdien avec décollement de la rétine, dégénérescence de la choroïde et du corps vitré. Propagation dans la gaîne vaginale du N. O.)

1. — Cellules du sarcome disposées concentriquement aux lacunes vasculaires (2).
3. — Autour des vaisseaux, dépourvus de gaîne propre, existe une grande quan-

tité d'éléments mélaniques formaut des zones concentriques comme les autres éléments du sarcome.

4. — Exsudat choroïdien, cause du décollement de la rétine, envahi par le sarcome sur le côté droit de la figure, compris entre la choroïde (7) et la rétine (6).
5. — Débris des bâtonnets et des cones, vésicules colloïdes, amas de pigment provenant des cellules épithéliales de la choroïde.
6. — Rétine fibreuse, mélanique. Les grains y sont très-nombreux et bien formés.
7. — Choroïde sarcomateuse.
8. — Sclérotique.
9. — Portion de sarcome formé dans la gaîne vaginale, au voisinage des vaisseaux de la sclérotique qui forment anastomose avec ceux de la papille.
10. — Nerf optique.

FIGURE V. — G. = 350 D.

Éléments dissociés du sarcome précédent.

1. — L'aspect de ce sarcome choroïdien est celui d'une mosaïque à losanges, dont le point central serait occupé par un petit noyau réfractant fortement la lumière. Les limites des petits losanges sont en plusieurs parties à peine visibles, les nucléoles au contraire ressortent vigoureusement et restent incolores dans la teinte générale rosée.
2. 3. 4. 5. 6. 7. — Divers éléments du sarcome, dissociés et montrant de longs prolongements ramifiés. Dans une coupe, la partie centrale et le noyau restent seuls visibles à cause de l'intrication des éléments ; la tumeur alors prend un aspect granuleux, tout à fait caractéristique de ce genre de sarcome, dont la base est cependant un élément cellulaire à longs prolongements

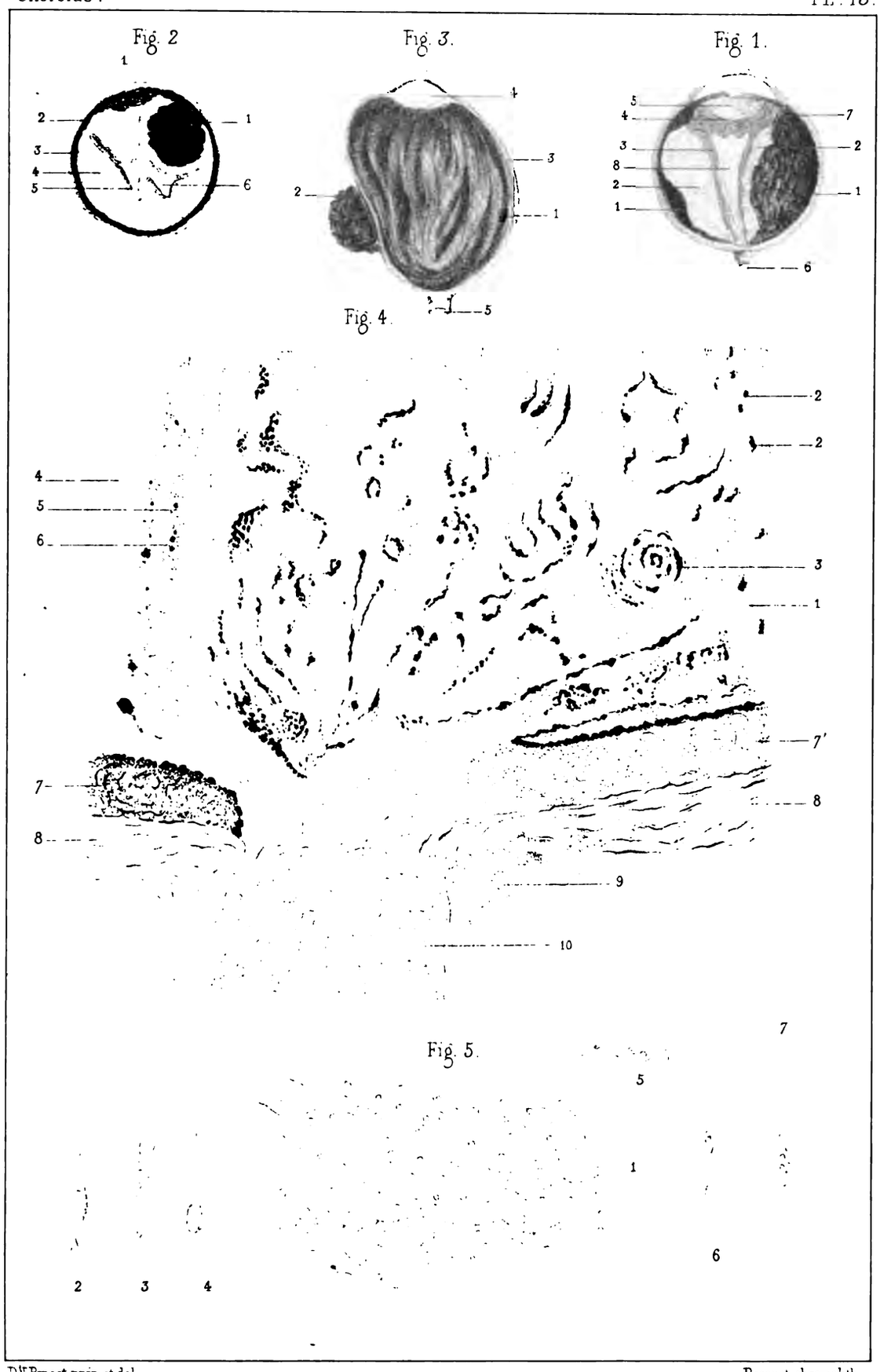

Dr Poncet prép. et del. Becquet chromolith.

SARCOMES CHOROÏDIENS (avec décollement de la rétine.)

G. Masson Editeur. Paris

Planche XIV. — Choroïde.

Figure I. — G. = 350 D.

Sarcome alvéolaire de la choroïde.

1. — Les éléments qui constituent ce sarcome sont des larges cellules, à gros noyau, du volume d'un endothélium; tellement serrées les unes contre les autres qu'elles prennent çà et là l'aspect d'éléments polygonaux, comme l'épithélium même de la peau.

   Ce sarcome ne contenait pas de ces longs éléments à noyaux multiples, à protoplasma abondant, caractéristique de l'encéphaloïde.

2. — Débris de la trame de la choroïde, constituant de véritables alvéoles dans lesquelles sont contenues les cellules du sarcome. Il est bien difficile de ne pas voir dans cette tumeur une prolifération de l'endothélium qui forme le revêtement de différentes lames de la choroïde. Cette tumeur avait l'aspect des sarcomes décrits sous le nom de sarcome blanc.

3. — Amas de pigment, provenant des cellules pigmentaires de l'intérieur de la choroïde.

   Malgré les dispositions alvéolaires de cette tumeur, elle ne peut être rangée parmi les carcinomes encéphaloïdes; les avéoles ne contenant pas de cellules libres placées dans un liquide abondant (suc blanc). Aucune cellule ne présentait les formes irrégulières, en raquette ou sphériques, à large protoplasma du carcinome. Les avéoles même ne constituaient pas un système caverneux réel : mais bien des lames de fibrilles tassées irrégulièrement, provenant de la trame même de la membrane. C'est donc bien un sarcome pur, à disposition alvéolaire par la structure lamellaire du tissu primitif.

Figure II. — G. = 80 D.

Sarcome de la choroïde avec foyers de ramollissement.

1. — Sarcome blanc à petites cellules, non mélanique, de consistance assez dure: tumeur bien limitée remontant à plusieurs années, ayant fini par amener des accidents d'atrophie oculaire.

2. — Foyers de ramollissement occupés par une substance amorphe, finement granuleuse et qui aurait pu faire penser à des portions tuberculeuses; mais les parties voisines ne présentaient pas les différents modes d'évolution spéciale aux infiltrations tuberculeuses. Cette substance n'était pas graisseuse, car elle se colorait vivement par le carmin.

   Enfin, dans quelques-uns de ces centres amorphes vivement colorés, un fort grossissement démontrait de temps en temps des noyaux différents de ceux des autres petites cellules, et appartenant à des éléments dits *myéloplaxes*. Ces dernières cellules étaient beaucoup moins résistantes, que le tissu propre du sarcome et présentaient alors en certains points un aspect granuleux amorphe : distinct cependant du tubercule et de la dégénérescence graisseuse.

3. — Cellules pigmentaires de la partie postérieure de la choroïde.

4. — Sclérotique.

Fig. 1.



Fig. 2.

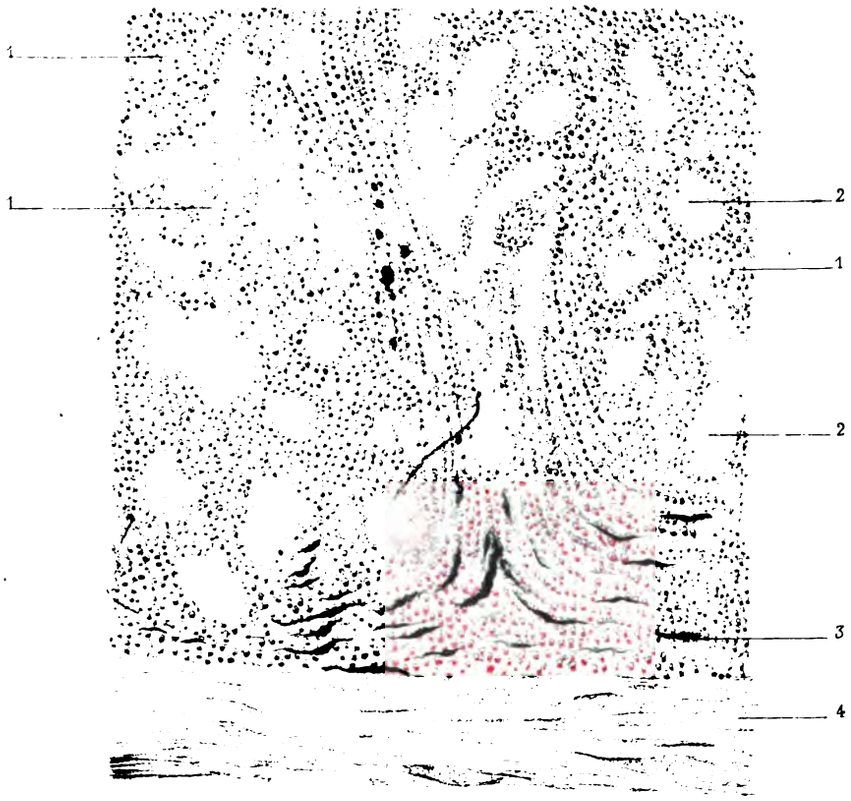

Dr Poncet prep et del. Becquet chromolith

1 SARCOME ALVEOLAIRE. — 2. SARCOME à MYELOPLAXES (foyers de ramollissement.)

G. Masson Editeur. Paris.

Planche XV. — Choroïde.

Figure I. — G. = 350 D.

Sarcome fasciculé.

1. — Sarcome dont les éléments fusiformes sont disposés en faisceaux, et presque toujours concentriquement.
2. — Matières pigmentaires disposées dans quelques cellules fusiformes. Ce fait est la règle dans toutes les tumeurs de la choroïde, et il est très-rare de rencontrer un sarcome où quelque partie ne soit pas tachée de pigment : que ce pigment soit extravasé, ou absorbé par des éléments cellulaires.
3. — Espaces vasculaires sans parois propres. Les globules sanguins sont en contact avec les éléments mêmes qui forment le sarcome.

Ce sont ces vaisseaux, plus nombreux en général à la périphérie de la tumeur, qui peuvent être perceptibles à l'ophthalmoscope, mais il ne faut pas oublier qu'en avant du sarcome, la rétine devient le plus souvent scléreuse, que le corps vitré s'organise au contact de ce véritable corps étranger et, qu'alors les capillaires nouveaux formés dans cette tumeur deviennent surtout visibles. Ce fait de vascularisation ne peut être spécial au sarcome, il appartient aux corps étrangers, aux gliomes, aux cysticerques, à toutes les organisations du corps vitré, et des exsudats.

Figure II. — G. = 350 D.

Rétine appartenant à l'œil atteint du sarcome fasciculé de la figure I.

(Coupe perpendiculaire.)

Cette rétine complétement décollée provient du précédent sarcome qui avait plus d'un an de date. Le décollement lui-même était en champignon : ce qui indique aussi un certain temps dans la séparation de la rétine d'avec la choroïde. Malgré ces différentes circonstances, les éléments de la rétine étaient bien conservés.

1. — Liquide épanché, ou corps vitré fibrineux.
2. — Quelques éléments du corps vitré hypertrophiés.
3. — Limitante interne.
4. — Fibres de Muller plongeant dans la rétine. Elles sont plus fortes qu'à l'état normal.
5. — Couches des fibres du N. O. contenant un plus grand nombre de noyaux qu'à l'état normal.
6. — Cellules sympathiques, dont quelques-unes colloïdes.
7. — Couche moléculaire interne traversée par les fibres de Muller : l'aspect d'éléments cellulaires y était très-reconnaissable.
8. — Grains internes parfaitement conservés.
9. — Couche moléculaire externe : même observation qu'à la couche interne (7).
10. — Grains externes très-bien développés.
11. — Couche des éléments internes des batonnets et cônes. Pas d'altération.
12. — Couche des éléments externes.
13. — Epithélium polygonal encore conservé entre les extrémités des bâtonnets et des cônes, malgré le décollement.

Ces éléments sujets à la fonte graisseuse ou colloïde étaient ici absolument intacts : et cette rétine bien que décollée depuis plusieurs mois présentait toutes les apparences d'une membrane restée sensible à la lumière : remise en place, elle eut pu fonctionner à nouveau, si l'épithélium choroïdien lui avait fourni le rouge de la rétine.

Cette intégrité de la rétine est de la plus haute importance dans la thérapeutique des décollements.

Fig. 1.

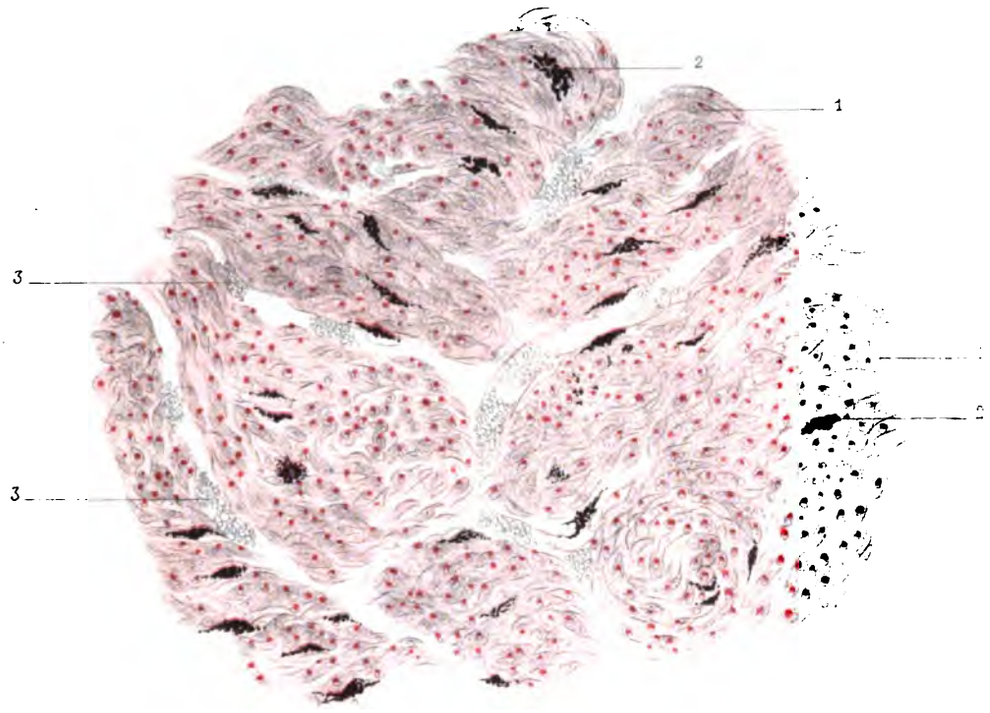

Fig. 2.

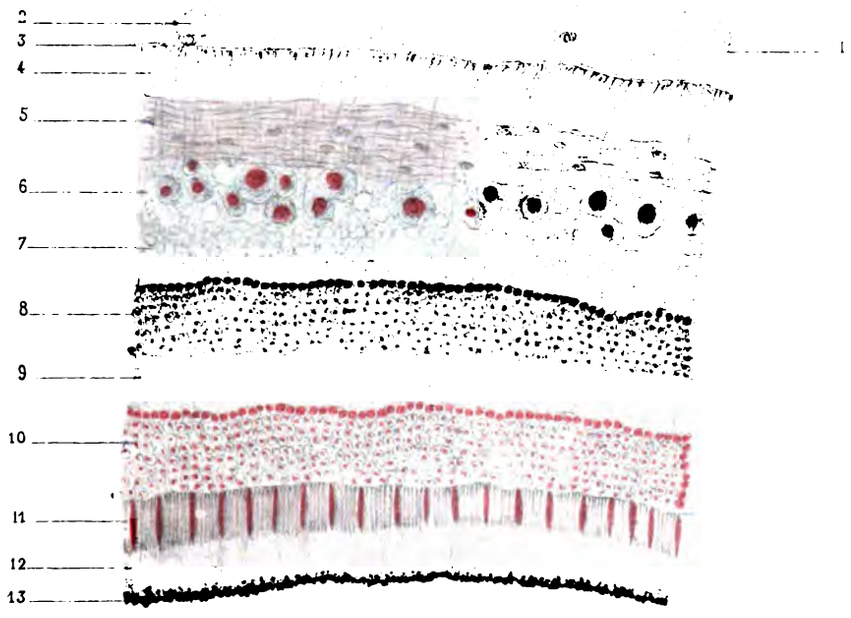

Dr Poncet prép et del. Becquet chromolith.

1. SARCOME FASCICULÉ. — 2. RÉTINE DÉCOLLÉE.

G Masson Editeur Paris.

Planche XVI. — Choroïde.

Figure I. — G. = 100 D.

Sarcome mélanique fasciculé.

1. — Éléments cellulaires non mélaniques, disposés autour des vaisseaux. Prolifération très-active, éléments jeunes, non dégénérés, contenus dans de petites travées connectives.
2. — Éléments mélaniques, réunis par groupe; en forme de petits faisceaux irréguliers, mais toujours disposés concentriquement à un vaisseau voisin. La tumeur se compose donc de différents petits territoires vasculaires ayant un développement uniforme. C'est en un mot le long des vaisseaux de la choroïde que paraîtrait naître et croître ce sarcome.
3. — Vaisseaux sans structure propre et formés par les parois mêmes des éléments.

Le sarcome mélanique naît surtout dans l'œil, et dans la choroïde. Dans cette portion de tumeur, les cellules noires étaient disposées seulement par petits groupes : mais toutes les parties du sarcome tendent à subir la dégénérescence mélanique.

Ce sarcome si riche en pigment, contenait peu d'hémorrhagies; du reste, le pigment hémorrhagique jaune, puis brunissant de plus en plus, ne peut être comparé à celui des cellules du sarcome mélanique, noir charbon d'emblée, finement moléculaire, et absolument analogue à celui des cellules polygonales ou rameuses de la choroïde.

Figure II. — G. = 100 D.

Propagation du sarcome choroïdien dans la sclérotique.

(Coupe perpendiculaire aux membranes.)

1. — Sarcome à petites cellules, mais à gros éléments mélaniques en faisceaux.
2. — Tissu de la sclérotique : ces faisceaux ne présentent rien d'anormal.
3. — Production sarcomateuse, mélanique dans l'intervalle des faisceaux de la sclérotique.
4. — Deux artérioles, à parois sarcomateuses, et autour desquelles se sont développés deux noyaux de sarcome mélanique. La disposition de quelques fibres au milieu de la production du sarcome, indique bien le refoulement excentrique de la membrane fibreuse. Ce n'est plus la forme de la néoplasie rencontrée dans le gliome par exemple, où les jeunes cellules se forment plutôt par rangée entre les faisceaux de tissu fibreux, en donnant lieu à une prolifération active de l'endothélium de tissu conjonctif. Ici la voie suivie par la tumeur est autre : c'est la gaîne vasculaire.
5. — Sclérotique dissociée par le prolongement sarcomateux.

Fig. 1.

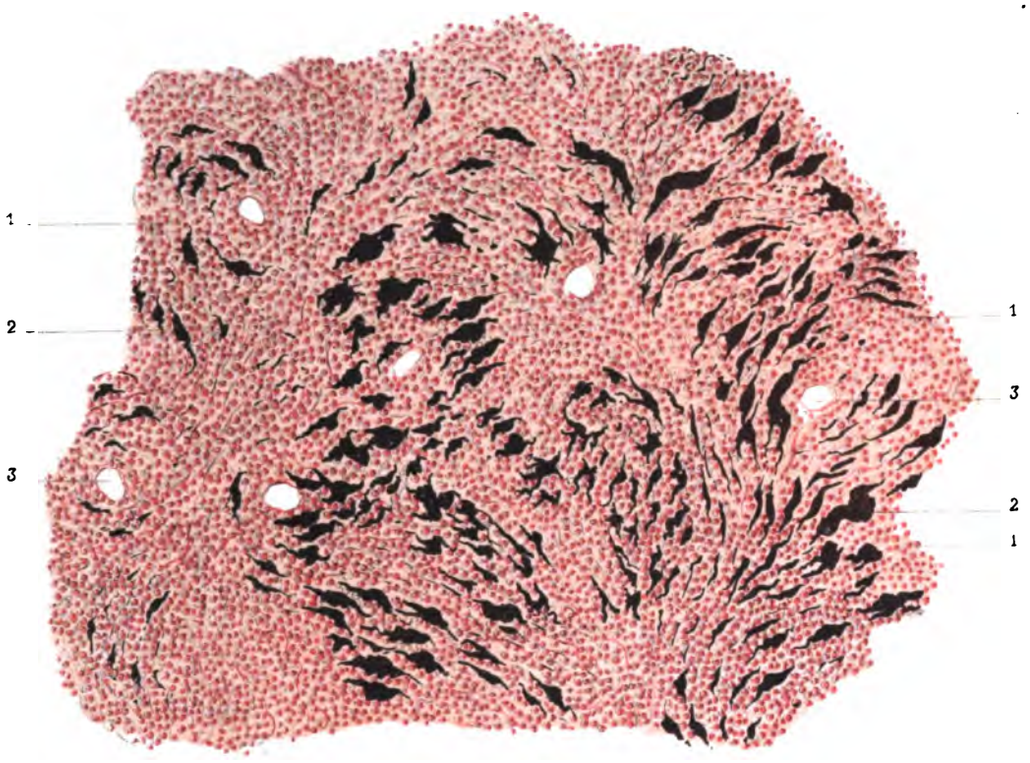

Fig. 2.

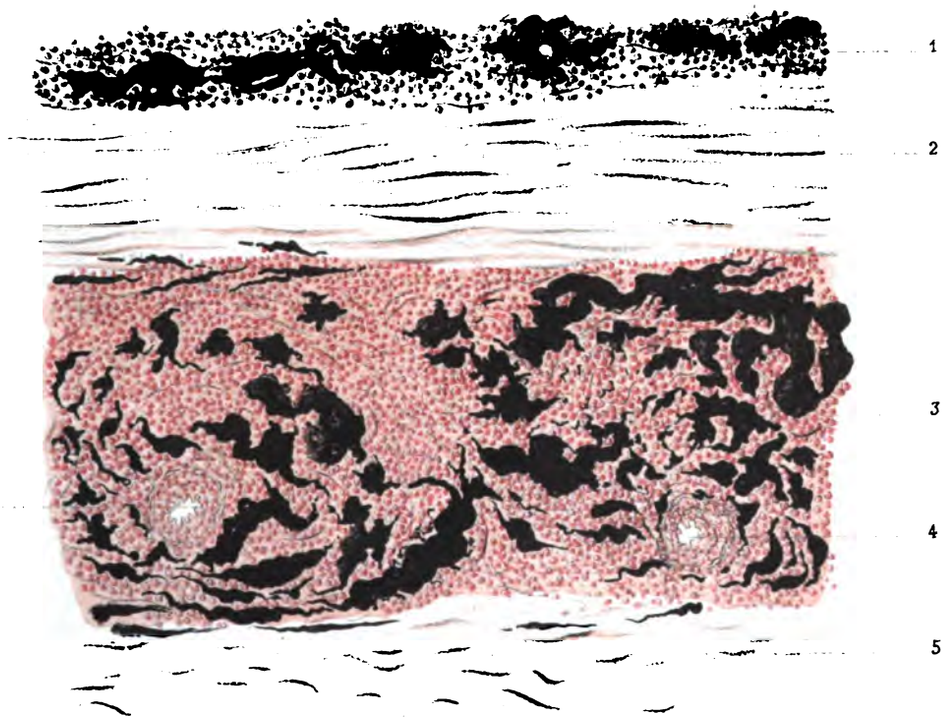

Dr Poncet prep et del. Becquet chromolith

1. SARCOME MÉLANIQUE. — 2. PROPAGATION DANS LA SCLÉROTIQUE.

G. Masson Editeur, Paris.

2. — Membrane hyaline qui les recouvre comme un manchon, assez lâche pour permettre de voir un espace libre entre la fibre et son enveloppe.
3. — Noyaux des endothéliums recouvrant cette membrane hyaline. Ils sont ici en voie de prolifération active, sous l'influence du sarcome choroïdien qui avait envahi la sclérotique, mais la mélanose ne les a pas encore noircis.

Nous ne donnons que ces principaux types de sarcomes, les plus fréquents dans l'œil, parce que l'apparition de l'os, de la graisse ou des vaisseaux, constitue plutôt un accident qu'un type particulier de tumeur. Quant au sarcome névroglique nous le rangeons plus volontiers dans le gliome de la rétine.

Fig. 1.

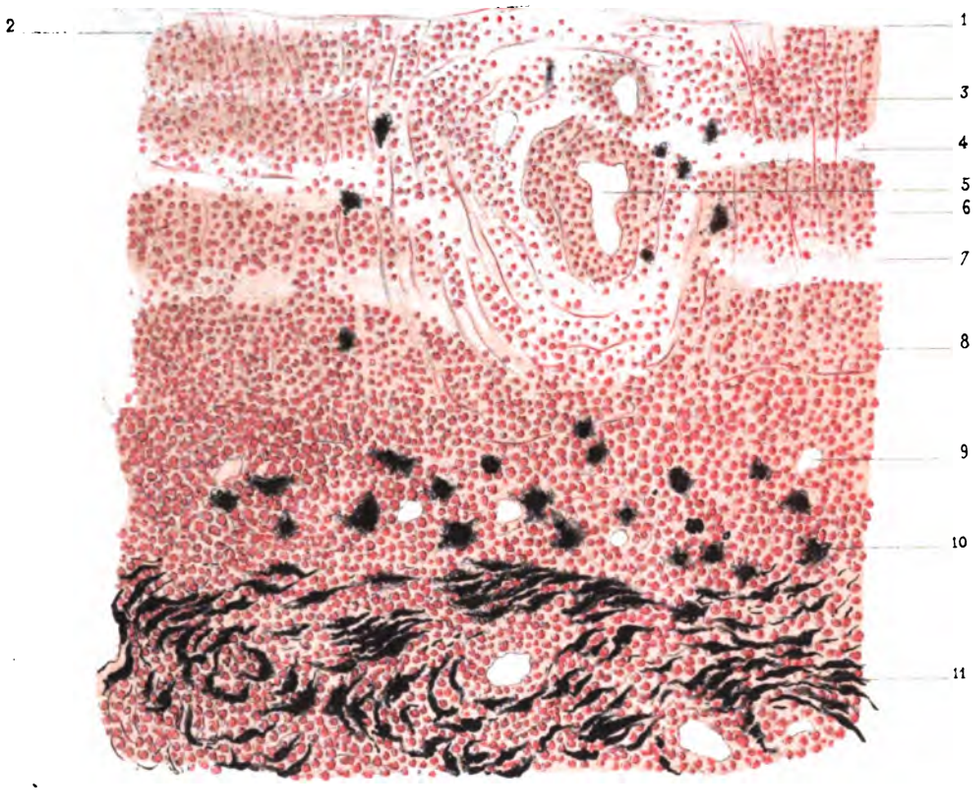

Fig. 2.



Fig. 3.

Dr Poncet prép. et del. SARCOME MÉLANIQUE. Becquet chromolith.

G. Masson Editeur. Paris.

Planche XVIII. — Corps vitré.

Figure I. — G = 100 D.

Prolifération sur la membrane hyaloïde.

1. — Plis de la membrane hyaloïde vue à plat.
2. — Éléments du corps vitré, à large protoplasma, à noyaux multiples, placés en avant de la membrane hyaloïde.
3. — Prolifération de ces mêmes éléments formant un foyer épais, large, en avant de la rétine.

Ces éléments ainsi groupés ne peuvent laisser passer la lumière aussi nettement que le corps vitré sain et doivent être la cause d'opacités, de sotocmes et de taches peu transparentes. Cette disposition est très-fréquente dans les choroïdites et les rétinites de la région postérieure de l'œil. Il ne faudrait pas en faire un symptôme spécial des affections syphilitiques dans lesquelles elle se rencontre aussi.

Figure II. — G = 350 D.

Prolifération du corps vitré. — Décollement de la membrane hyaloïde.

Cette coupe provient d'une rétinite fibreuse dans un cas d'iritis sympathique avancée.

1. — Faisceaux des fibres connectives de Muller très-épaissies.
2. — Limitante interne de la rétine, formant un filet anhyste à double contour, très-nettement visible en plusieurs points.
3. — La limitante interne est en ce point séparée des fibres de Muller.
4. — Cellules du corps vitré placées directement entre les fibres de Muller, et décollant la limitante interne. Cette prolifération est identique à celle qui se trouve en avant de la limitante interne.
5. — Exsudation fibrineuse dans le corps vitré, quelques filaments de fibrine sont vus de profil; les autres, coupés perpendiculairement, donnent un pointillé fin, mélangé aux granulations de l'exsudat.
6. — Traînée fibreuse commençant à se former dans le corps vitré, par la juxtaposition et l'allongement d'éléments cellulaires.
7. — Prolifération abondante, avec quelques cellules en voie de dégénérescence colloïde, mélangées d'exsudat fibrineux. En ce point la limitante interne est difficile à reconnaître.

Figure III. — G = 350 D.

Décollement de la hyaloïde et de la limitante interne.

Cette pièce provient d'une irido-choroïdite chronique, elle démontre ce que les recherches d'anatomie normale sont impuissantes à prouver : la présence de deux membranes limitantes, l'une pour le corps vitré, l'autre pour la rétine.

1. — Nerf optique, comprenant plus de cellules qu'à l'état normal.
2. — Fibres de Muller connectives.
3. — Ces fibres sont séparées de la limitante interne par un exsudat granuleux rempli de cellules, dont quelques-unes sont dégénérées et colloïdes.
4. — Limitante interne épaisse, anhyste.
5. — Exsudat, globules purulents au-dessous de la limitante interne et en arrière d'une seconde membrane anhyste.
6. — La hyaloïde.
7. — Exsudat mélangé de cellules, décollant ou englobant le corps vitré

Fig. 1.



Fig. 2.



Fig. 3.

Dr Poncet prép. et del. Becquet chromolith.

1. PROLIFÉRATION SUR LA MEMBRANE HYALOÏDE.
2. DÉCOLLEMENT DE LA HYALOÏDE ET DE LA LIMITANTE INTERNE.

G. Masson Editeur Paris.

Planche XIX. — Corps vitré.

Figure I. — G = 150 D.

Hémorrhagies et organisation du corps vitré.

1. — Portion interne de la rétine, dont la couche des grains externes touchait le corps vitré, les autres couches ayant disparu.
2. — Corps vitré amorphe, durci par le bichromate de potasse et peu coloré par le picro-carmin.
3. — Amas de globules sanguins.
4. — Pigment hémorrhagique, en petites masses, teinté fortement en brun, plutôt que noir, reliquat d'anciennes hémorrhagies. Les portions pigmentaires, franchement charbonneuses, venant de l'épithélium choroïdien, étaient très-rares.
5. — Amas de globules blancs et d'éléments cellulaires le long des fibres dont la partie médiane paraît le siége premier de la prolifération.
6. — Formation d'un vaisseau dans l'intérieur du corps vitré.

Cette pièce provenant d'une ophthalmie avec corps étranger dans la zone ciliaire représente un degré avancé de l'organisation du corps vitré sous l'influence des hémorrhagies. Le sang joue dans ces conditions le rôle d'un véritable corps étranger et accélère les phénomènes de prolifération des éléments cellulaires, que ces derniers proviennent de la zone ciliaire par diapèse ou de l'évolution des cellules propres de l'humeur vitrée.

Figure II. — G = 350 D.

Organisation du corps vitré. — Opacités.

1. — Substance hyaline du corps vitré, colorée par le picro-carmin.
2. — Élément cellulaire isolé, avec ses nucléoles et un protoplasma granuleux. Pas d'enveloppe propre.
3. — Masse protoplasmatique répandue autour des éléments cellulaires. Elle se colore plus vivement encore par le carmin que les parties voisines du corps vitré.

Ces éléments se développent en formant des séries allongées, qui s'adjoignent bout à bout, puis se rapprochent les unes des autres latéralement et finissent ainsi par constituer un véritable tissu embryonnaire, à fibres très-distinctes, où les vaisseaux artériels et veineux ne tardent pas à naître. C'est l'organisation fibreuse par retour du tissu muqueux à l'état embryonnaire et passage de ce dernier à la forme conjonctive. L'imprégnation des portions externes du corps vitré par les exsudats choroïdo-rétiniens ne nous paraît pas devoir être décrite sous le nom particulier de décollement du corps vitré.

Fig. 1.

Fig. 2.

Dr Poncet prép. et del. Becquet chromolith.

HÉMORRHAGIES ET ORGANISATION DU CORPS VITRÉ.

G. Masson Editeur, Paris.

Planche XX. — Corps vitré.

Figure I. — G. = 350 D.

Éléments du corps vitré en voie de prolifération dans un exsudat fibrineux.

Cette coupe a porté sur la portion du corps vitré qui avoisine la région ciliaire; c'est là que les phénomènes inflammatoires atteignent le plus rapidement un grand développement dans le corps vitré. Les exsudats fibrineux y sont fréquents; ils s'y mélangent au corps vitré, ou quelquefois le décollent en formant une masse isolée entre la rétine (portion ciliaire) et la membrane hyaloïde : mais le mélange de l'exsudat et du corps vitré nous paraît le phénomène le plus fréquent.

1. — Fibrilles de fibrine vues sous différentes coupes, pointillées, quand elles sont coupées perpendiculairement.
2. — Gros éléments rameux à prolongements et à protoplasma considérables; à noyaux multiples. Ces cellules constituent le véritable tissu muqueux en voie de transformation; elles existent à l'état normal dans le corps vitré, mais elles sont alors d'un volume bien moindre et sans prolifération nucléaire.
3. — Éléments isolés provenant de la fonte d'un des gros éléments à noyaux multiples. Leur protoplasma se forme, et ils atteindront ensuite le volume de l'élément primitif dont ils sont nés. Cette préparation a été faite sans aucune coloration au carmin : aussi les parcelles du pigment qu'on retrouve presque toujours dans l'intérieur des cellules muqueuses hypertrophiées sont peu visibles et se confondent avec les granulations protoplasmatiques, réfractant la lumière.

Figure II. — G. = 350 D.

Élements du corps vitré hypertrophiés, et chargés de pigment.

Coupe fortement colorée au carmin; les granulations pigmentaires (représentées un peu trop grosses), sont alors bien visibles et tranchent sur le ton général du carmin.

L'exsudat est intimement mélangé au corps vitré et l'organisation en tissu muqueux embryonnaire envahissait la substance propre de l'humeur dans toute l'étendue du corps vitré.

1. — Fibrine en fibrilles.
2. — Élément cellulaire simple, mais garni de granulations pigmentaires, d'un noir vif, dans le protoplasma encore peu abondant.
3. — Gros éléments muqueux, à prolongements multiples, et imprégnés de fines granulations pigmentaires. Ce pigment qui n'est pas ici hémorrhagique, mais essentiellement choroïdien, venu de la fonte des cellules polygonales, pénètre la rétine, puis toutes les membranes anhystes et arrive dans le corps vitré où il est absorbé par le protoplasma des grosses cellules muqueuses. Il joue dans ces éléments le rôle d'un corps étranger et les fait passer par une action irritative à l'état multi-nucléaire, puis fibreux. Les organisations du corps vitré, sans molécules pigmentaires dans les éléments, sont bien rares, et il est bien difficile de ne pas admettre l'action propre de ces fines molécules dans la prolifération du corps vitré. Ce pigment jouerait donc un rôle principal dans l'atrophie oculaire où l'organisation des humeurs est un résultat ultime et fatal. Dans les inflammations vives du corps vitré, cette humeur est traversée en tout sens, mais surtout à la région ciliaire par des travées composées de cellules muqueuses anastomosées, formées en longues lignées et contenant presque toujours du pigment choroïdien.

Fig. 1.



Fig. 2.

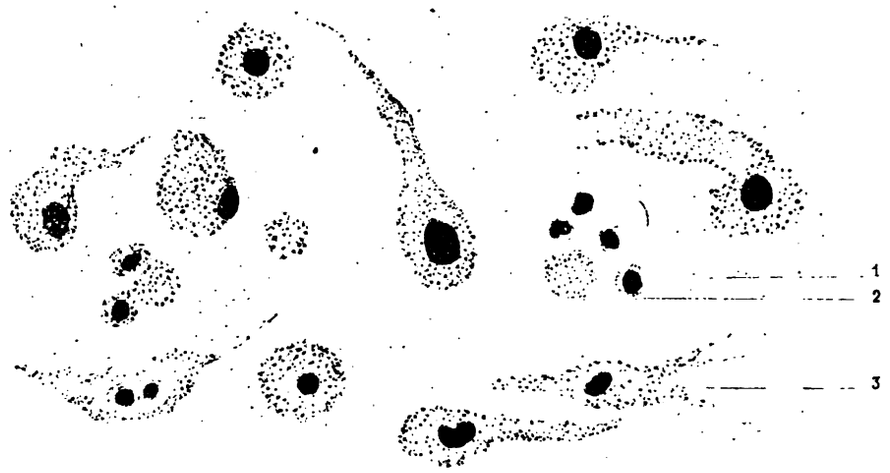

Dr Poncet prep. et del Becquet chromolith.

INFLAMMATION DU CORPS VITRÉ.

G Masson Editeur Paris

Planche XXI. — Corps vitré.

Figure I. — G. = 350 D.

Formation des vaisseaux dans le corps vitré.

Cette préparation provient d'un corps vitré s'organisant sous l'influence d'un corps étranger logé entre la rétine et la choroïde.

1. — Cellules à protoplasma sans prolongements. Globules blancs, répandus dans le corps vitré.
2. — Grosses cellules vaso-formatrices de Ranvier, à prolongements multiples dans lesquelles les noyaux sont ici rarement visibles. Elles se colorent très-vivement par le picro-carminate.
3. — Cellules semblables aux précédentes et montrant dans leur protoplasma des globules sanguins, à couleur jaune et très-distincts. Plusieurs de ces cellules paraissent être déjà en communication avec des capillaires.

La formation propre des vaisseaux dans le corps vitré ne peut laisser aucun doute et le processus qui préside à leur formation est aussi précis dans cette humeur que pour les autres tissus, le péritoine par exemple. Ce sont les cellules muqueuses qui se transforment en éléments vaso-formateurs.

Figure II.

Région ciliaire du corps vitré dans un cas de décollement complet de la rétine. — Ossification du corps vitré.

1. — Sclérotique.
2. — Cornée.
3. — Canal de Schlemm.
4. — Extrémité de la choroïde.
5. — Muscle ciliaire.
6. — Processus ciliaire.

6′ — Iris atrophiée et adhérente à la cornée. La chambre antérieure reste donc complétement oblitérée et la circulation des humeurs de l'œil est impossible, de la partie postérieure au cercle interne péri-cornéen. (Espace de Fontana.)

7. — Portion ciliaire de la rétine, restant adhérente à la choroïde. C'est sur ce point d'appui d'une part, et sur le nerf optique, à la papille, de l'autre, que s'appuie la rétine, pour se plisser en champignon.
8. — Portion réfléchie de la rétine; les parties qui conservent la coloration jaune après teinture au picro-carmin, sont les débris du tissu nerveux proprement dit.
9. — Les zones rougies par le carmin sont constituées par les grains toujours bien conservés dans ces scléroses de la rétine.
10. — Exsudat compris entre la choroïde et la rétine décollée. Il contient une grande quantité de pigment choroïdien.
11. — Cellules colloïdes.
12. — Petites lamelles cristallines qui ne sont autres que des cristaux de cholestérine, modifiés par le séjour de la pièce dans l'alcool après le gommage.
13. — Exsudat formé dans la région ciliaire, en avant de la rétine, confondant toute la chambre postérieure, et l'espace compris entre les deux cristalloïdes, en un seul magma. Cet exsudat, reliquat du corps vitré contient du pigment choroïdien, des éléments cellulaires colloïdes, et des masses verdâtres, portions saines de corps vitré, maintenues dans un tissu fibreux bien organisé.
15. — Ce tissu fibreux, bien constitué, renferme même *quelques points ossifiés*, bien isolés de la choroïde et placés derrière le cristallin (16).

Fig. 1.

Fig. 2.

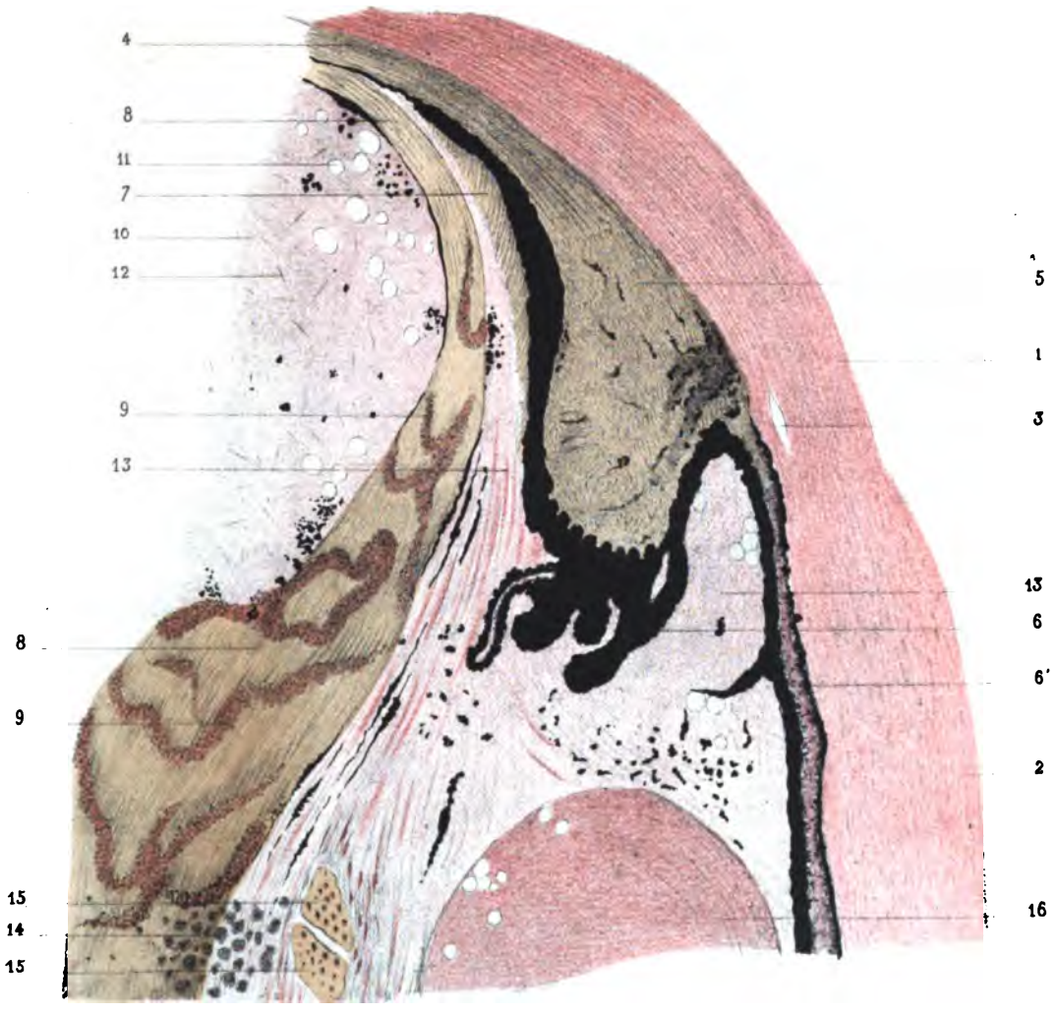

Dr Poncet prép. et del. Becquet chromolith.

1. CELLULES VASO-FORMATRICES DANS LE CORPS VITRÉ.
2. ORGANISATION, OSSIFICATION DU CORPS VITRÉ À LA RÉGION CILIAIRE DANS UN DÉCOLLEMENT DE LA RÉTINE.

G. Masson Editeur, Paris.

Planche XXII. — Corps vitré.

Figure I. — G. = 150 D.

Région retro-cristalline organisée dans un décollement de la rétine. — Corps étranger de l'œil.

(Coupe d'avant en arrière comprenant le cristallin, le corps vitré et une partie de la rétine.)

1. — Cristallin. Les fibres les moins périphériques sont saines.
2. — Cristalloïde postérieure rejetée bien en arrière du cristallin.
3. — Zone de vésicules colloïdes séparant le cristallin proprement dit de la portion fibreuse organisée.
4. — Exsudat compris entre la cristalloïde postérieure et le cristallin lui-même. Cet exsudat est séparé en couches, par des corpuscules fusiformes à noyaux multiples, formant centre de prolifération. La région des ligaments du cristallin, le cristallin lui-même avaient été lésés par le corps étranger. L'exsudation avait pu pénétrer entre le cristallin et la capsule..
5 — Organisation du corps vitré, plus avancée près de la cristalloïde postérieure, mais absolument analogue à celle qui existe en avant de cette membrane.
6. — Dans la région voisine de la rétine l'aspect granuleux du corps vitré est encore appréciable, bien qu'il soit mélangé de globules purulents.
   Près de la rétine, existent quelques filets anhystes, débris de la hyaloïde.
7. — Rétine décollée, très-riche en grains.

Figure II. — G. = 350 D.

Formation de la paroi d'un vaisseau dans le corps vitré.

Les éléments muqueux du corps vitré s'allongent au voisinage du capillaire déjà formé : ces éléments propres offrent des noyaux multiples, et les cellules qui se juxtaposent pour renforcer la paroi sont elles-mêmes en voie de prolifération.

Figure III. G = 350 D.

Formation d'une artère.

Le capillaire primitif s'entoure de cellules qui vont former des fibres musculaires. Elles sont disposées perpendiculairement au grand axe du vaisseau en certains points. La série des sections montre déjà sur les côtés du vaisseau des éléments régulièrement croissant en volume et à noyau excentrique. A la périphérie de la préparation, les gros éléments muqueux persistent encore dans le corps vitré granuleux.

Fig. 1.

Fig. 2.



Fig. 3.



Dr Poncet prep et del Becquet chromohth.

1. RÉGION RETRO-CRISTALLINE_ORGANISATION _2, 3. VAISSEAUX.

G. Masson Editeur à Paris.

Planche XXIII. — Corps vitré.

Figure I. — G. = 350 D.

Synchisis étincelant.

1. — Cristaux de cholestérine.
2. 3. — Cristaux de cholestérine avec quelques aiguilles de tyrosine au centre, groupées à angle droit (3).
4. 5. 6. 7. 8. 9. — Cristaux et aiguilles de tirosine groupés sur des petits globes de phosphate de chaux.
10. — Cristaux de cholestérine, et globules phosphatiques hérissés de cristaux et d'aiguilles de tirosine.
11. — Groupes d'éléments nucléaires.
12. — Vésicule à noyaux multiples, dont un élément colloïde : le groupe ci-dessus (11) ne serait qu'un amas des noyaux de cette large cellule privée de son protoplasma.
13. — Le protoplasma de la cellule multi-nucléaire précédente s'est chargé de fines granulations phosphatiques; les noyaux se colorent vivement au centre de l'élément qui reste blanc jaunâtre à la périphérie.
14. — Petits groupes de ces éléments dont le noyau central visible en quelques points se trouve englobé dans la concrétion minérale.
15. — Petits éléments muqueux à prolongements protoplasmatiques.
16. — Cellules dont le protoplasma est imprégné de globules pigmentaires.
17. — Élément nucléaire dont une partie du protoplasma est colloïde, tandis que l'autre partie est imprégnée de petits cristaux phosphatiques.
18. — Éléments nucléaires, à côté d'un globe de phosphate de chaux.
19. — Éléments où le noyau reste visible, le protoplasma étant rempli de phosphate de chaux.
20. 21. — Globes phosphatiques de différentes dimensions pouvant atteindre jusqu'à 50 μ.

Figure II. G. = 350 D.

Inflammation de la zone ciliaire dans le synchisis étincelant.

1. — Pigment de la choroïde.
2. — Éléments cellulaires spéciaux qui forment l'extrémité de la zone ciliaire dans la rétine : tous ces éléments contiennent un noyau interne et un protoplasma incolore hypertrophié.
3. — Petit élément cellulaire libre.
4. — Larges cellules à noyaux multiples imprégnées de pigment choroïdien, et formant des amas assez nombreux dans cette région ciliaire.
5. — Plis de la hyaloïde.

Il nous paraît aisé, avec ces deux figures répondant à des pièces prises sur des yeux atteints de synchisis étincelant de suivre l'évolution de cette bizarre affection.

La région ciliaire sous une influence quelconque, athérome le plus souvent, subit une prolifération inflammatoire qui fait tomber dans le corps vitré ces grosses vésicules (4. *fig.* II). Nous retrouvons ces vésicules éparses dans le corps vitré (11. 12. *fig.* I), puis chargées de phosphate de chaux à différents degrés de développement, jusqu'aux globes de 50 μ où les noyaux cessent d'être visibles. La chimie démontre que ces petits corps ont toutes les réactions des phosphates.

La présence de la cholestérine et de la tyrosine s'explique très-bien par le processus athéromateux d'abord, puis par l'inflammation propre du corps vitré qui produit très-souvent ces matières grasses dans les vieux moignons oculaires par exemple : l'inflammation seule ne produirait pas les énormes cellules phosphatiques décrites plus haut, il faut y ajouter une dégénérescence spéciale, l'athérome.

Fig. 1.

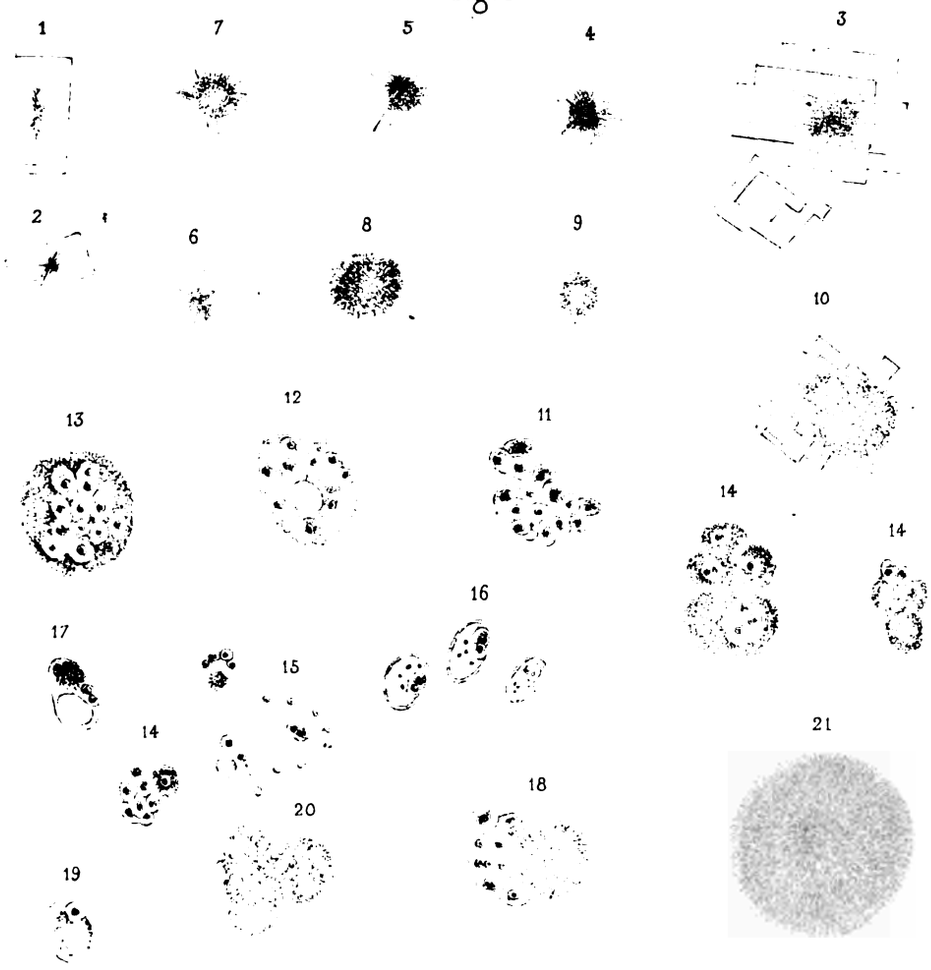

Fig 2.

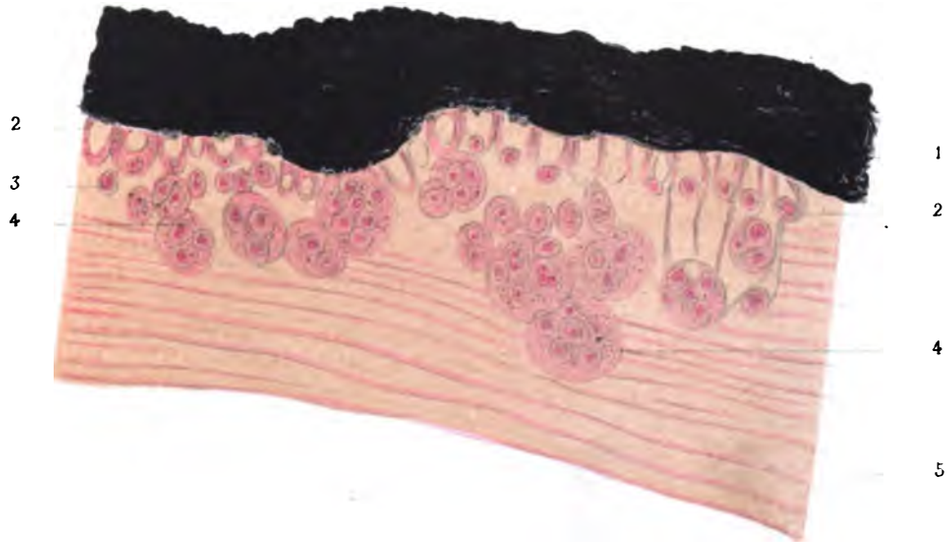

Dr Poncet prep et del. Becquet chromolith

SYNCHISIS ÉTINCELANT.

G Masson Éditeur Paris.

Planche XXIV. — Nerf optique.

Figure I. — G. = 000 D.

État normal.

(Coupe du nerf optique dans la papille, d'avant en arrière.)

Préparation colorée à l'hématoxyline; la coupe passe par le milieu de la papille dont une moitié seulement est représentée. L'hématoxyline colore vivement le noyau des cellules, et le but de cette figure est d'établir un point de comparaison pour les types pathologiques où la prolifération des cellules de la névroglie pourrait se produire.

1. — Trousseaux du nerf optique formant l'expansion de la rétine.
2. — Tous les petits points d'un ton noir bleu représentent des noyaux de cellules. Ces cellules sont ici de deux sortes : 1° celles du tissu conjonctif ordinaire interfasciculaire; 2° des cellules de névroglie éparses dans les faisceaux mêmes du nerf, cellules très-délicates et très-abondantes dans le tissu nerveux. Cette préparation, dessinée très-fidèlement à la chambre claire, nous servira de base pour apprécier la prolifération. Aucune description ne vaut l'aspect donné par la coupe et très-exactement reproduit.
3. — Gros vaisseaux médians : veines et artères.
   Toute coupe de la papille destinée à donner une idée de la hauteur de cette papille doit passer par ces vaisseaux, puisqu'ils forment le plan médian.
4. — Grains internes de la rétine.
5. — Grains externes.
6. — Bâtonnets et cônes.
7. — Epithélium polygonal.
8. — Choroïde.
9. — Sclérotique.
10. — Gaîne du N. O.
11. — Lame criblée.
12. — Enveloppe propre du N. O.

Figure II. — G. = 100 D.

État normal.

(Même coloration par l'hématoxyline.)

(Coupe perpendiculaire du N. O., normal.)

1. — Gros faisceaux de fibres du N. O. peu colorés par l'hématoxyline, laquelle se porte au contraire vigoureusement sur les noyaux.
2. — Noyaux des cellules de la névroglie. Cette figure exactement dessinée à la chambre claire donne l'état normal du nombre de ces cellules de névroglie dans l'intérieur du gros faisceau optique. Il est aisé de reconnaître la division de ce faisceau en petits faisceaux secondaires par les travées connectives qui pénètrent dans l'intérieur,
3. — Tissu conjonctif ordinaire interstitiel, séparant les gros faisceaux du nerf optique.
4. — Vaisseaux, placés entre les gros groupes de faisceaux nerveux principaux. Ces vaisseaux forment un réseau autour de chaque paquet du N. O.

Cette figure nous servira comme la précédente de point de comparaison pour la grosseur des faisceaux nerveux, leur rapport avec le tissu conjonctif, l'épaisseur de ce dernier, sa vascularisation, et surtout à juger la quantité de cellules de la névroglie.

Fig. 1.



Fig. 2.

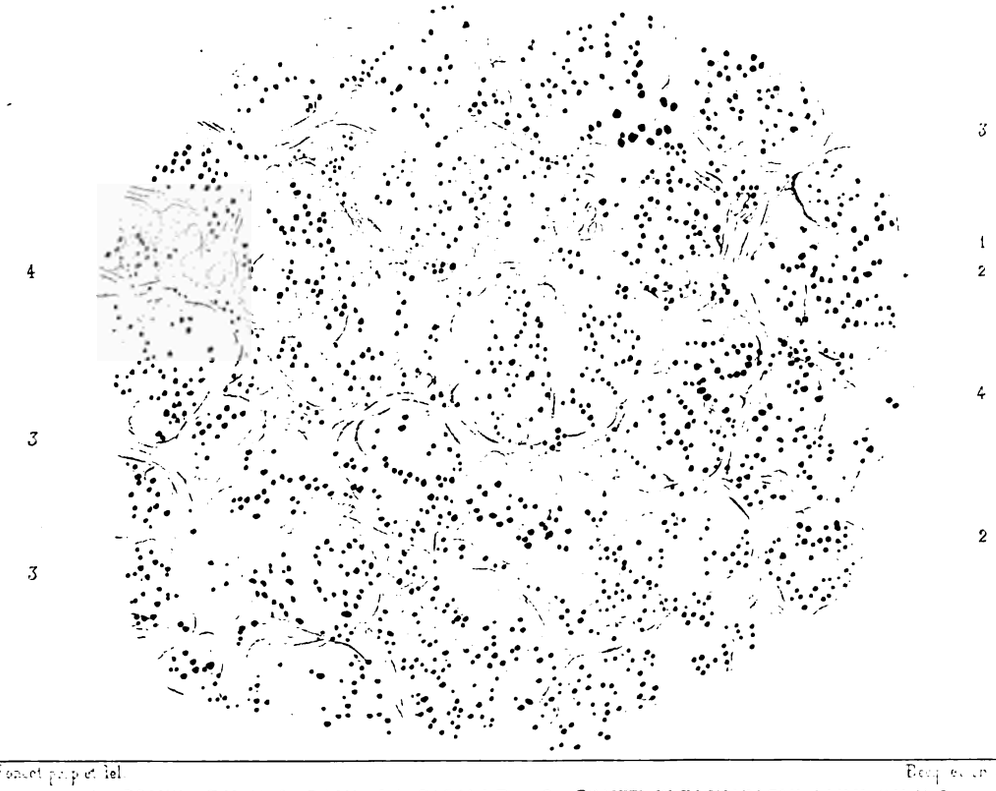

Dr Poncet prop. et del. Becquet sculp.

1. COUPE DU N. O. DANS LA PAPILLE. 2. COUPE PERPENDICULAIRE DU N. O.

G. Masson, Editeur, Paris

Planche XXV. — **Nerf optique.**

Figure I. — G. = 50 D.

Excavation glaucomateuse. — Atrophie scléreuse du N. O.

(Coupe de la papille d'avant en arrière.)

1. — Tissu fibreux, tapissant l'excavation glaucomateuse : il est dense, contient des fibres et des éléments cellulaires. Ce tissu fibreux est formé en avant de la limitante interne de la rétine; il provient donc soit du corps vitré, soit d'un exsudat ante-rétinien (décollement du corps vitré).
2. — Limitante interne de la rétine; mince liséré anhyste visible dans presque toute l'étendue de l'excavation et séparant très-nettement le tissu fibreux nouveau du tissu nerveux altéré sous-jacent.
3. — Tissu nerveux, réduit à l'état de granulations graisseuses et renfermant une grande quantité d'éléments cellulaires névrogliques. Ce tissu se reconnaît à un très-faible grossissement par sa coloration spéciale dans le picro-carminate : il reste jaune tandis que le tissu conjonctif se colore toujours et très-vivement en rose.
4. — Vaisseau sclérosé dont la lumière est presque obturée.
5. — Tissu conjonctif séparant la première couche du tissu nerveux d'avec le reste du N. O. et se continuant très-nettement avec le tissu de la sclérotique : c'est le développement de la lame criblée, avec atrophie de la partie des fibres nerveuses qui traversent cette lame.
6. — Faisceaux isolés de tissu conjonctif répartis irrégulièrement au milieu du tissu nerveux.
7. — Tissu nerveux, granuleux, sans structure propre, non disposé en fibrilles comme il devrait exister à l'état normal, dans la lame criblée.
8. — Petites hémorrhagies dans la papille.
9. — Fibres du nerf optique dans la rétine.
10. — Grains internes.
11. — Grains externes.
12. — Epithélium polygonal.
13. — Vaisseau de la choroïde.
14. — Vaisseau du nerf optique. Il est aisé de voir combien le tissu conjonctif qui entoure les vaisseaux a augmenté d'épaisseur.
15. — Les portions nerveuses dont le détail ne peut être apprécié à ce faible grossissement, paraissent néanmoins réduites à un volume beaucoup moindre au profit du tissu conjonctif qui, lui, au contraire occupe un espace très-considérable : la lumière des vaisseaux n'est pas oblitérée, et les capillaires sont même plus nombreux qu'à l'état normal.
16. — Enveloppe propre du nerf optique hypertrophiée.
17. — Sclérotique.

L'excavation glaucomateuse s'accompagnait donc sur cette pièce, de sclérose générale du nerf optique. La vascularisation de la papille était assurément diminuée. Circonstance qui, jointe au revêtement fibreux nouveau (1), devait donner un aspect nacré à cette papille ; mais au-dessous de la lame criblée, les vaisseaux étaient très-abondants, des hémorrhagies mêmes s'y rencontraient. C'est à la présence de cette grande quantité de capillaires que nous attribuons la teinte verdâtre de ces glaucomes. Cette coloration serait pour nous l'indice d'une vascularisation profonde, sous un tissu scléreux.

FIGURE II. — G. = 350 D.

Ossification pré-rétinienne du corps vitré.

(Portion prise dans une coupe de la papille.)

1. — Fibres du nerf optique, près la papille.
2. — Cellules connectives éparses dans l'expansion rétinienne du N. O.
3. — Fibres de Muller, connectives, descendant perpendiculairement à la rétine jusque sur la limitante externe.
4. — Limitante interne : épaissie, sinueuse, mais à bords très-nets, à double liséré et transparente. Elle est surmontée d'un tissu fibreux.
5. — Tissu conjonctif disposé en faisceaux avec des corpuscules à noyaux multiples en quelques points.
6. — Corpuscules osseux parfaitement formés.

Ce tissu osseux retrouvé dans l'excavation glaucomateuse, a été ramolli dans le liquide de Muller, et compris dans la coupe générale. La nature osseuse de ce tissu étant bien établie, il faut le rattacher au corps vitré, car la rétine isolée par la limitante n'a pas subi d'ossification.

Fig. 1.

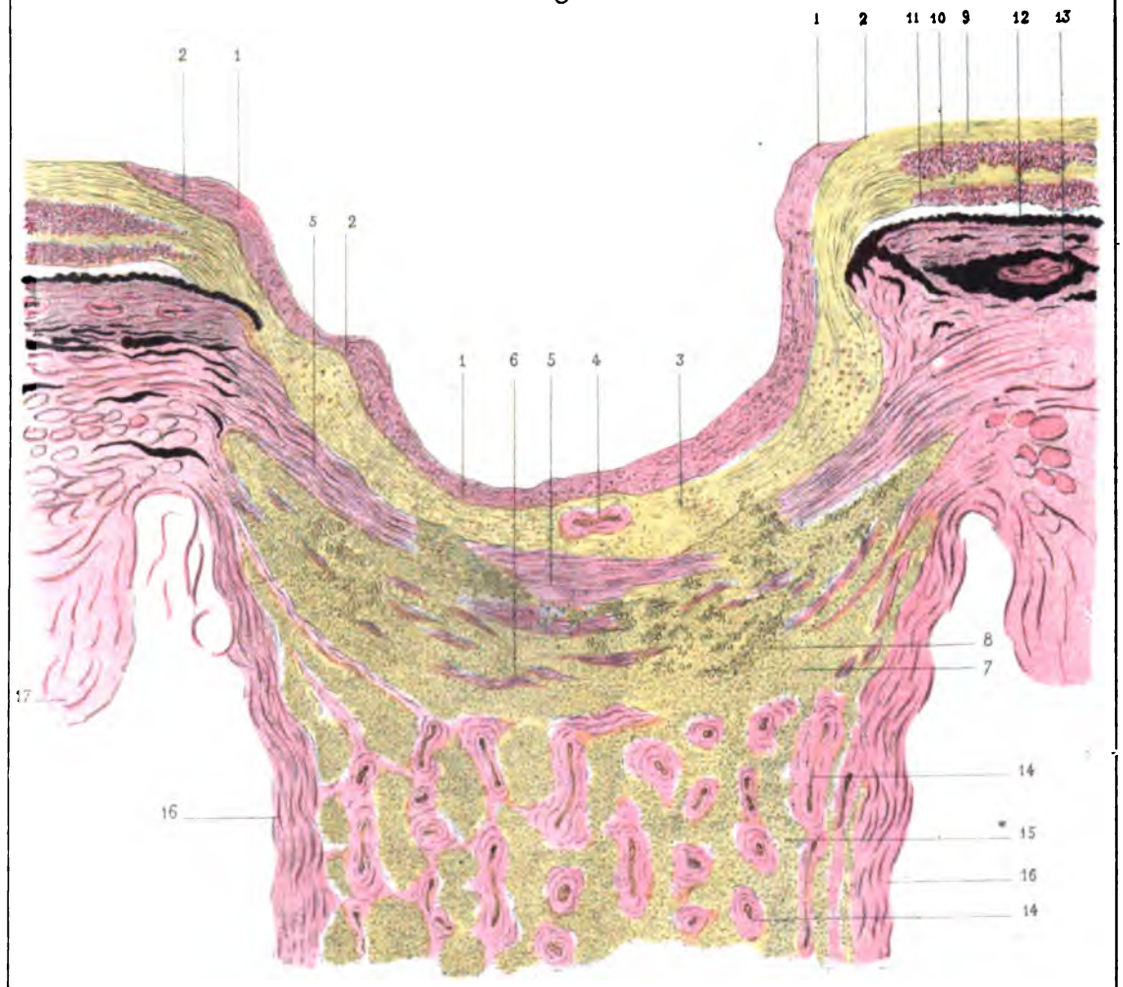

Fig. 2.

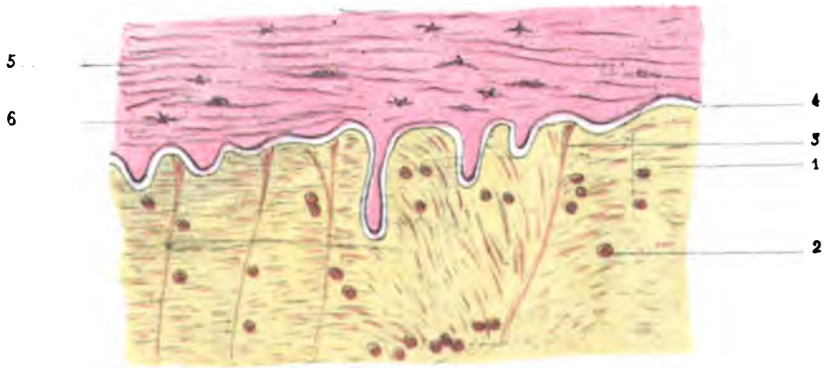

Dr Poncet prep et del. Becquet chromolith.

1. GLAUCOME CHRONIQUE. — 2. OSSIFICATION PRÉ-RÉTINIENNE.

G. Masson Editeur Paris.

Planche XXVI. — Nerf optique.

Figure I. — G. = 50 D.

Excavation glaucomateuse de la papille, avec ossification.

1. — Couches des fibres du nerf optique. Au côté droit de la figure elles se terminent brusquement entre deux formations osseuses anormales.
2. — Grains internes.
3. — Grains externes. La couche des bâtonnets et des cônes avait entièrement disparu dans cette portion.
4. -- Limitante interne de la rétine, séparant très-nettement le tissu nerveux (1) du tissu fibreux supérieur.
5. — Tissu fibreux, très-vivement coloré en rouge, organisé en avant de la rétine et comprenant soit des faisceaux avec des corpuscules connectifs, soit du tissu osseux. Ce tissu fibreux forme un revêtement complet de l'excavation glaucomateuse.
6. — Tissu osseux, parfaitement constitué, minéralisé, et montrant des corpuscules osseux très-réguliers. Le revêtement fibreux de l'excavation offre cinq ou six formations osseuses éparses dans cette surface. Les deux plus remarquables se trouvent au côté droit de la figure à la naissance de la choroïde, où elles forment une margelle qui interrompt toute communication entre le tissu nerveux de la rétine et celui du N. O. — Une disposition analogue se rencontre au côté gauche; mais moins prononcée. Ces formations osseuses constituaient donc un véritable collier osseux au bord de l'excavation.
7. — Production osseuse dans le fond de l'excavation.
8. — Le tissu fibreux n'est pas ici séparé par une membrane anhyste qui fixe ses limites; il paraît intimement mêlé sur les bords avec le tissu nerveux, qui serait ainsi peu à peu remplacé.
9. — Tissu nerveux, coloré en jaune par le picro-carmin. Au-dessus de la lame criblée, tous les faisceaux du tissu conjonctif sont irrégulièrement mélangés aux débris du tissu nerveux, et cette papille ne présente plus aucune des dispositions fasciculées de l'élément connectif et nerveux, s'élevant symétriquement de la lame criblée. Les larges bandes rosées connectives s'étendent de la sclérotique dans le centre même de la papille qui contient en résumé plus de tissu fibreux que de débris de substance nerveuse.
10. — Epithélium polygonal choroïdien dont quelques éléments sont privés de pigment, les noyaux deviennent visibles.
11. — Choroïde.
12. — Espace lymphatique.
13. — Sclérotique.
14. — Vaisseaux extérieurs qui vont s'anastomoser avec ceux de la papille.
15. — Gaîne du N. O.
16. — Tunique externe du N. O.
17. — Enveloppe propre du N. O., très-épaissie, hypertrophiée.
18. — Vaisseaux propres du N. O., très-nombreux; leur paroi est aussi scléreuse, et le tissu connectif qui les entoure occupe un espace bien plus considérable qu'à l'état normal. Il y a donc sclérose du N. O. dans ce glaucome.
19. — Tissu nerveux, granuleux, et diminué de volume, par la compression de tissu conjonctif voisin.
20. — Artère centrale, dont la gaîne est tout à fait scléreuse.

En somme, ce glaucome était caractérisé par la formation du tissu fibreux et osseux dans l'excavation, par la séparation à peu près complète de la rétine d'avec le N. O. comme continuité nerveuse, par la destruction des parties nerveuses du N. O, et par la sclérose générale.

Dr Poncet prép et del. Becquet chromolith.

GLAUCOME.

G Masson Editeur Paris.

Planche XXVII.

Figure I. — G. = 70.

Région ciliaire dans un cas de glaucome.

Coupe antéro-postérieure comprenant une portion de la cornée et de la sclérotique.)

La disposition représentée dans cette coupe existait dans toute la circonférence de la cornée : nous avons choisi un point où les synéchies antérieures n'occupaient pas toute la surface de l'iris. Il sera peut-être ainsi plus facile de bien saisir ces lésions sur lesquelles plusieurs travaux récents ont attiré l'attention. Nous pensons toutefois ne pas devoir accepter entièrement cette étiologie nouvelle du glaucome.

1. — Muqueuse conjonctive sur la sclérotique.
2. — Vaisseaux sous-muqueux, très-congestionnés, et entourés d'un tissu lymphoïde (3) riche en globules blancs.
4. — Epithélium de la conjonctive scléroticale.
5. — Epithélium du commencement de la cornée.
6. — Sclérotique dont les faisceaux sont coupés sous différents angles. Près du muscle ciliaire, la coupe a surtout divisé des faisceaux perpendiculaires à l'axe antéro-postérieur de l'œil, très-abondants dans cette région.
7. — Lames parallèles de la cornée.
8. — Membrane de Descemet, dont il est possible de suivre le filet anhyste jusqu'au niveau de la réflexion de l'iris (9). En ce point (9) la membrane de Descemet cesse brusquement.
10. — Canal de Schlemm, deux portions, dont les parois sont comprimées et adossées : la cavité est à peine visible à ce grossissement. Il existe autour de ce canal atrophié une assez grande quantité de globules blancs ; mais les petits vaisseaux qu'on rencontre normalement dans cette région ont tous disparu.
11. — Face antérieure de l'iris dont le tissu est atrophié et ne contient plus que du tissu embryonnaire ; les vaisseaux, les cellules à anastomoses ont disparu.
12. — Prolongement réel de l'iris qu'on peut suivre jusqu'à son contact avec le muscle ciliaire (17).
13. — Face postérieure de l'iris. Les fibres musculaires radiées qui avoisinent cette face postérieure sont remplacées par du tissu embryonnaire plus dense qu'à la partie moyenne.
14. — Pigment de la face postérieure.
15. — Tissu de nouvelle formation, embryonnaire mais assez dense, fibreux, organisé, soudant la face antérieure de l'iris à la face postérieure de la cornée. Ce tissu, qui est limité par une encoche (16) formant un nouvel angle de Fontana, remonte jusqu'à la naissance de l'iris (17). Les lacunes de Fontana, le tissu caverneux de l'angle iridien, le ligament pectiné n'existent plus. C'est un tissu embryonnaire cicatriciel qui réunit la face antérieure de l'iris, le commencement du muscle ciliaire et les parties périphériques de la membrane de Descemet. Nous avons vu que les deux parties du canal de Schlemm ne formaient qu'une fente à peine visible.
18. — Faisceaux antéro-postérieurs du muscle ciliaire. Ils sont atrophiés, peu nombreux et fortement tendus sur leur insertion cornéenne.
19. — Faisceaux circulaires du même muscle dont il existe à peine quelques traces. C'est la disposition extrême de la myopie.
20. — Tissu conjonctif ayant remplacé le tissu musculaire dans tout l'angle antéro-inférieur du procès ciliaire.

21. — Procès-ciliaire dont le gonflement n'est pas exagéré.

22. — Lame anhyste continuant l'insertion du ligament suspenseur du cristallin.

La disposition que nous avons représentée par cette coupe, provient d'un œil atteint d'excavation papillaire glaucomateuse très-prononcée : elle donnerait donc raison à la théorie qui considère comme une cause de pression, au centre du NO, cette oblitération de la voie de sortie des humeurs de l'œil, par l'angle de l'espace de Fontana et le canal de Schlemm. Il est possible, en effet, de rencontrer cette lésion de la région ciliaire dans beaucoup de glaucomes ; elle n'indique après tout qu'une inflammation de l'iris et de la région ciliaire. Mais nous pensons qu'elle n'est pas l'unique condition, suffisante et nécessaire, pour produire l'excavation du NO. Nous l'avons souvent rencontrée sans glaucome, et sur une pièce de notre collection, nous avons même constaté une synéchie circulaire périphérique, complète, ancienne, de l'angle iridien, avec une névrite œdémateuse, congestive et en saillie, de la papille.

Nous pensons que le décollement spontané, atrophique de la rétine, se conforme beaucoup mieux aux remarques de Kniess et de Wecker. La tension a tergo existe surtout dans l'espace lymphatique de Schwalbe ; son premier effet est une exsudation anté-choroïdienne, un léger décollement de la rétine. Sur les pièces qni présentent cette affection, même au début, il est alors aisé de voir le liquide séreux arriver sous la sclérotique, près de l'insertion antérieure du muscle ciliaire. La théorie de la cicatrice à filtration lente dans l'iridectomie est assurément exacte, mais le résultat immédiat de cette opération, ainsi que nous l'avons dit en 1874, à la Société de biologie (1), c'est un large débridement qui met en communication l'espace supra-choroïdien et la chambre antérieure, amenant de suite un rapide écoulement de l'hypersécrétion séreuse postérieure.

(1) Mémoire sur les décollements de la rétine.

Nerf optique.

Dr Poncet prép et del

Becquet chromolith

ANGLE IRIDO-CORNÉEN DANS UN GLAUCOME

G. Masson Editeur, Paris.

Planche XXVIII. — Nerf optique.

Figure I. — G. = 50 D.

Névrite optique. — Œdème de la papille dans un cas de tumeur cérébrale.

La forme de cette papille est tout à fait caractéristique, c'est celle qui a été désignée sous le nom de papille en bouton; c'est l'image d'une tête d'insecte : les prolongements rétiniens formant les antennes. Mais en dehors de ces comparaisons, il faut remarquer que cette turgescence, ce gonflement si proéminent de la papille entraînent aussi un élargissement transversal important. Cette saillie générale des fibres nerveuses amène un décollement des parties de la rétine qui touchent à l'entrée du nerf à travers la choroïde : de là des changements de structure pour cette partie de la membrane nerveuse.

1. — Faisceaux des fibres du nerf optique dans la papille. Ces faisceaux sont très-élargis, et entre les premières fibres un grossissement plus fort, montre déjà des vésicules d'œdème.
2. — Espaces entre les faisceaux occupés par les vésicules œdémateuses, sans noyaux, incolores, fins à contours et granuleuses. Ces vésicules sont la cause essentielle de la forme de la papille, elles dissocient les faisceaux entre eux, et les fibres mêmes des faisceaux. Très-abondantes dans la partie antérieure de la papille, où elles peuvent se développer sans pression trop énergique, elles deviennent beaucoup plus rares au passage du nerf à travers l'ouverture scléroticale, à la lame criblée. Sur cette pièce, l'espace compris entre les enveloppes du N. O., n'était pas renflé immédiatement derrière la sclérotique.
3. — La coupe antero-postérieure de la papille a sectionné un très-grand nombre de petits vaisseaux, très-développés et gorgés de sang. Cette vascularisation anormale, cette congestion exagérée des capillaires constituent deux facteurs importants dans cette œdème de la papille.
4. — Gros vaisseaux de la rétine dont la gaîne est aussi œdémateuse.
5. — Renflements latéraux et inférieurs de la papille, constants dans cette névrite œdémateuse. Leur formation s'explique par le décollement de la partie la plus centrale de la rétine d'avec la choroïde. En ce point, peu de résistance et par conséquent dilatation œdémateuse, plus prononcée.
6. — Portion la plus interne de la rétine dont les couches sont profondément altérées.

   Immédiatement près de l'émergence du nerf, nous ne rencontrons plus de bâtonnets, et plus en dehors, ni les cellules sympathiques, ni les couches moléculaires ne peuvent être reconnues. Trois bandelettes de grains réunis par des fibres perpendiculaires remplacent la structure normale : il n'en existe que deux à l'état normal. Mais ces trois bandelettes de grains doivent être envisagées comme n'en formant que deux en réalité; c'est la partie médiane de chaque zone qui a disparu, les deux portions externes avec le centre, persistent; et entre elles les fibres de soutien. La réunion des deux zones des grains est visible au côté gauche de la figure (6).
7. — Epithélium polygonal, en partie tombé.
8. — Choroïde avec son espace lymphatique.
9. — Sclérotique.
10. — Lame criblée.
11. — Tissu nerveux du N. O., avec myéline.

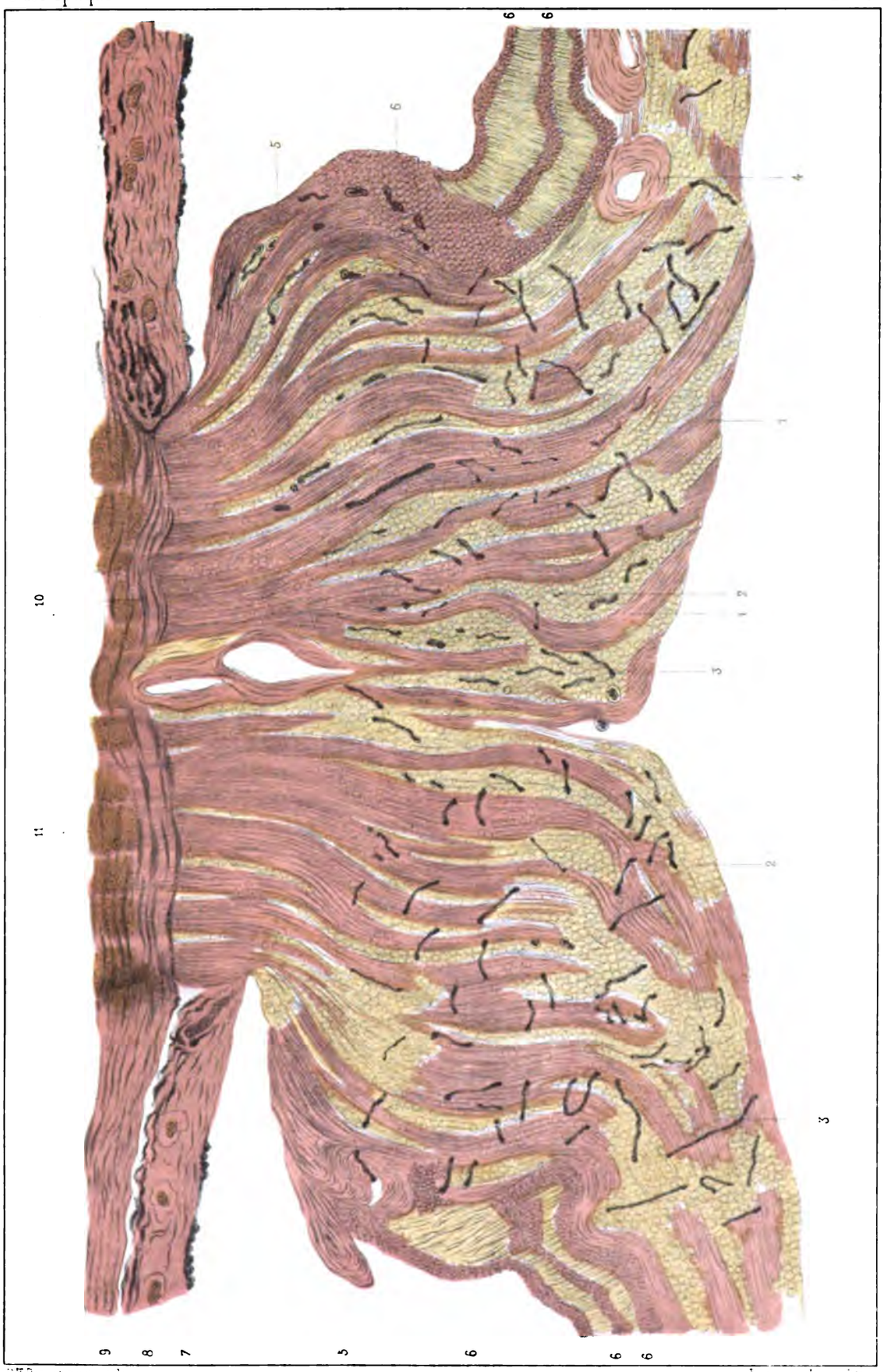

Dr Poncet prep et del. Becquet chromolith.

NEVRITE OPTIQUE. ŒDÈME DE LA PAPILLE.

G. Masson Editeur. Paris

Planche XXIX. — Nerf optique.

Figure I. — G. = 350 D.

Œdème de la papille.

(Portion d'une coupe de la papille de la planche XXVIII, vue à un grossissement plus fort.)

1. — Fibres propres du nerf optique formées en faisceaux mais dissociées par l'œdème : elles ne sont pas dans ce cas altérées d'une façon générale, bien qu'on en trouve quelques-unes passées à l'état graisseux : ici cette dernière lésion était rare, mais elle se produit souvent.
2. — Vésicules œdémateuses, séparant les fibres du N. O. L'origine de ces vésicules serait difficile à comprendre sans l'examen de notre planche XXIV, figure 1. La congestion œdémateuse amène une diapédèse des globules blancs, et une prolifération de ces éléments cellulaires colorés par l'hématoxyline dans la planche XXIX. La prolifération et la diapédèse précèdent la dégénérescence de éléments.
3. — Espaces interfasciculaires ; les vésicules d'œdème y sont plus abondantes, plus volumineuses qu'entre les fibres mêmes. Ces vésicules granuleuses ne se colorent que très-difficilement en rouge par le picro-carminate.
4. — Gros vaisseaux, à gaîne hypertrophiée et œdémateuse.

Figure II. — G. = 500 D.

Vésicules œdémateuses.

1. — Fibres du nerf optique, sans myéline, saines.
2. — Vésicules œdémateuses où le noyau même a disparu ; l'enveloppe cellulaire persiste seule.
3. — Vésicule à protoplasma granuleux où le noyau est parfaitement visible. Les éléments pressés les uns contre les autres prennent un aspect polygonal.

   Ces vésicules ne sont autres que des cellules de la névroglie, dont le protoplasma s'est rempli du liquide séreux venu des vaisseaux.

Figure III. — G. = 350 D.

Vaisseau compris entre les fibres du N. O. de la papille en saillie.

1. — Fibres du N. O.
2. — Vésicules d'œdème.
3. — Vaisseau : au centre quelques corpuscules sanguins rouges remplissant toute la lumière du vaisseau ; en dehors du calibre, globules blancs épanchés et dissociant la paroi propre du vaisseau : l'épaisseur principale de cette paroi étant refoulée à la périphérie.

Figure IV. — G. = 500 D.

Capillaire œdémateux de la papille.

1. — Membrane propre du capillaire formée par une seule épaisseur d'éléments cellulaires dont les noyaux sont très-nets.

2. — Gaîne œdémateuse, remplie d'un liquide granuleux et de globules blancs, en diapédèse.
3. — Fibres du N. O. saines.
4. — Lumière du vaisseau avec quelques globules rouges.

FIGURE V. — G. = 500 D.

Fibres du nerf optique, en voie de dégénérescence graisseuse. Renflement granulo-graisseux anormal. Cette dégénérescence des fibres du N. O, dans l'œdème de la papille avec tumeur cérébrale, quand elle envahit un certain nombre de faisceaux, amène une atrophie blanche de la papille.

Fig. 1.

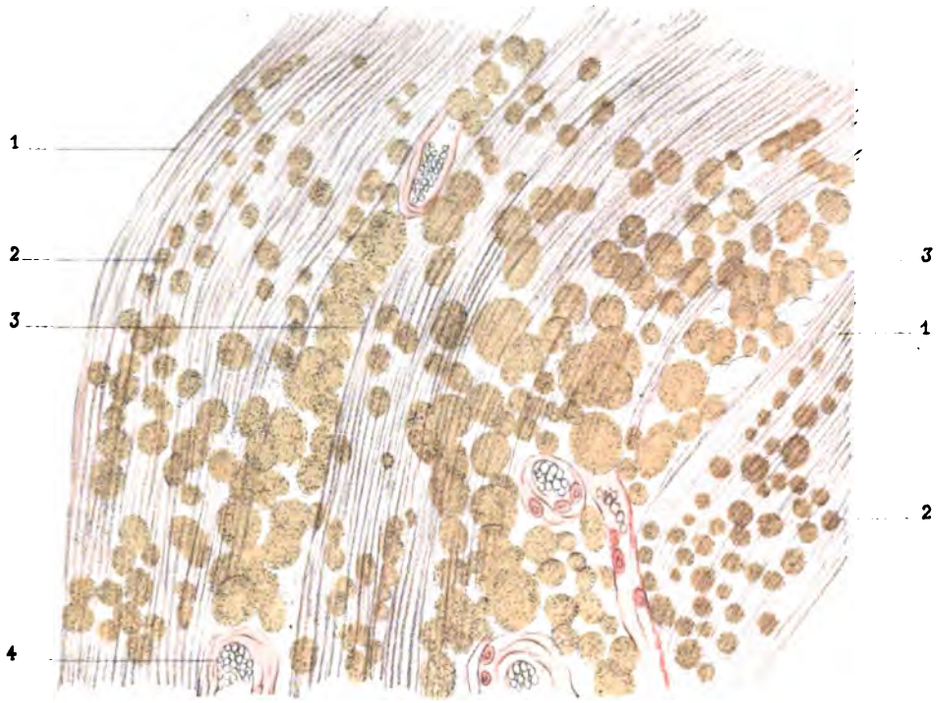

Fig. 4.

Fig. 2.

Fig. 3.

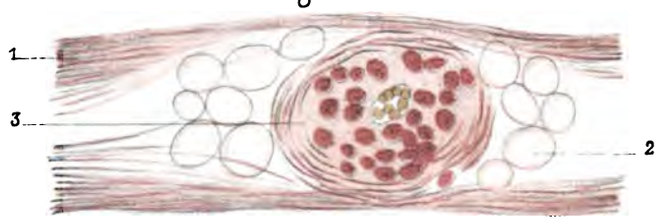

Fig. 5.

Dr Poncet prép. et del. Becquet chromolith.

ŒDÈME DE LA PAPILLE.

G. Masson Editeur, Paris.

Planche XXX. — Nerf optique.

Figure I. — G. = 90 D.

Névrite papillaire dans une tumeur cérébrale.

Cette coupe antéro-postérieure de la papille a été colorée par l'hématoxyline et tous les noyaux des éléments cellulaires sont fortement teintés en bleu foncé. La préparation traitée par l'alcool et l'essence de girofle se rétracte un peu, mais elle doit être comparée à la préparation normale, planche 24, figure 1.

1. — Faisceaux du N. O. dont la disposition est à peine appréciable au milieu de la grande quantité de noyaux colorés en bleu.
2. — Noyaux du tissu conjonctif interstitiel, et de la névroglie, globules blancs, beaucoup plus abondants qu'à l'état normal. La façon dont ils sont groupés, rappelle, dans la papille, la disposition des vaisseaux. L'augmentation du nombre des noyaux est surtout remarquable au-dessus de la lame criblée.
3. — Faisceaux du N. O. au-dessous de la lame criblée. — Pas de prolifération anormale de la névroglie.
4. — Interstices des faisceaux : les noyaux bleus, n'y sont pas en plus grande quantité qu'à l'état normal, la lésion de la névrite est donc ici surtout *papillaire*.
5. — Lame criblée.
6. — Grains internes.
7. — Grains externes.
8. — Choroïde.
9. — Sclérotique.

Figure II. — G. = 100 D.

Névrite optique dans un cas de méningite tuberculeuse.

Pièce recueillie sur un enfant mort de granulie et de méningite. — (Coupe d'une moitié de la papille et du N. O.)

Le nerf optique en arrière de la sclérotique offrait ce renflement bien connu de la gaîne, dû à une accumulation de sérosité entre les deux enveloppes.

Cette préparation a été faite par les mêmes procédés que celle de la planche 24, figure 1. Elle a été dessinée exactement et au même grossissement à la chambre claire. Les amas de globules bleus ont été pointés très-fidèlement.

La simple comparaison des deux figures montre mieux la lésion que toute autre description. Aucune méthode de coloration qui ne donnerait pas une sélection vive aux noyaux, ne pourrait convenir dans ce cas.

1. — Fibres du nerf optique dans la papille.
2. — Éléments nucléaires de la papille.

Comparées à la papille (*pl.* XXIV, *fig.* 1) normale, la différence de volume, l'abondance de noyaux ne sont pas très-marquées au-dessus de la lame criblée.

3. — Faisceaux du nerf optique au-dessous de la lame criblée.
4. — Foyers d'éléments nucléaires, répartis surtout dans les interstices des faisceaux. Ils constituent la lésion principale de cette variété de névrite : en tous cas ces amas ne forment pas un tissu embryonnaire, mais seulement comme pour la névrite papillaire, un œdème avec abondance de noyaux blancs en certains points. Ce n'est pas un tissu fixe.
5. — Gaîne interne du N. O.
6. — Veines du milieu de la papille. La coupe a porté sur la partie médiane de la papille, elle donne donc très-fidèlement la largeur d'une moitié du N. O.; comparant à la planche 24, il est facile d'apprécier l'augmentation du volume du N. O. dans la méningite tuberculeuse : ici le diamètre transverse est très-élargi.
7. — Artère.
8. 9. — Grains internes et externes.
10. — Choroïde.
11. — Sclérotique.

Fig. 1.

Fig. 2



Poncet prep. et del. Becquet chromolith.

NÉVRITE OPTIQUE.

1. TUMEUR CÉRÉBRALE. 2. MÉNINGITE TUBERCULEUSE.

G. Masson Éditeur Paris

Planche XXXI. — Nerf optique.

Figure I. — G. = 100 D.

Névrite avec prolifération interstitielle (méningite tuberculeuse).

(Préparation à l'hématoxyline. — Coupe perpendiculaire du N.)

Les coupes parallèles aux fibres du nerf ne montrent pas très-exactement le lieu de la formation des foyers de noyaux, parce que les faisceaux, quelque mince que soit la coupe, sont toujours superposés; il en résulte que l'interstice de deux faisceaux sous-jacents peut être confondu avec le milieu d'un faisceau supérieur, d'où confusion pour le siége des noyaux, même en faisant varier la vis du microscope pour différencier les plans. Une coupe perpendiculaire au N. O., éloigne toute erreur.

1. — Enveloppe interne du N. O. peu adhérente aux faisceaux propres du N.
2. — Foyers de noyaux adhérents à la face interne de la gaîne du N.
3. — Ces foyers très-abondants à la périphérie pénètrent bientôt dans les premiers espaces interstitiels qu'ils emplissent et distendent.
4. — Coupe d'un faisceau nerveux, un peu oblique. Le nombre des noyaux de la névroglie est assurément plus considérable qu'à l'état normal, mais les plus gros foyers (5) sont interstitiels, et c'est de ces groupes principaux que se détachent des travées secondaires de noyaux qui envahissent alors le faisceau primitif.
6. — Espaces interfasciculaires vides.

Cette figure confirme donc la figure 2 de la planche XXX, et la névrite de la méningite tuberculeuse est à proprement parler un œdème interstitiel surtout prononcé en arrière de la lame criblée.

Figure II. — G. = 000 D.

Névrite et œdème (tumeur du cervelet).

(Coupe perpendiculaire du N. O. dans un cas de névrite optique, produite par une tumeur du cervelet, et durant depuis plus d'une année.) Coloration au carmin et à l'hématoxyline.

1. — Faisceaux principaux du tissu conjonctif isolant les trousseaux nerveux : ils sont pauvres en éléments cellulaires.
2. — Section perpendiculaire des fibres nerveuses; l'hématoxyline n'y décèle presque pas de cellules de la névroglie.
3. — Œdème incolore, isolant complétement le tissu propre du nerf, d'avec les trousseaux fibreux.
4. — Œdème suivant les faisceaux secondaires du tissu conjonctif, et subdivisant les groupes nerveux. Cette zone incolore qui sépare le N. du tissu conjonctif, est constituée essentiellement par de fines vésicules sans noyau, non colorées par l'hématoxyline, mais ne provenant pas cependant de la fonte de la myéline des fibres propres du N. Ce n'est point de la graisse, c'est une substance séreuse, transparente, en fines vésicules.

Quant aux fibres nerveuses, elles étaient, il est vrai, atrophiées, contenaient peu de myéline, étaient souvent réduites au cylindre. Cependant en réunissant par la pensée les différents îlots du tissu nerveux propre dissociés par l'œdème, on arrive à reconstruire le faisceau entier avec son volume presque normal.

Fig. 1.

Fig. 2.

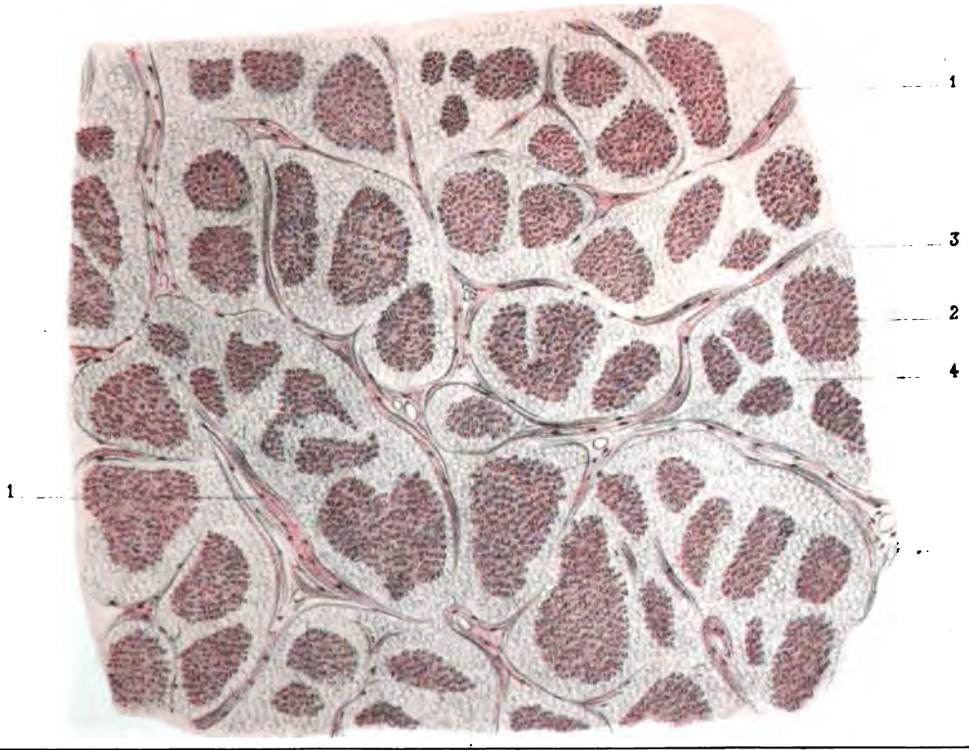

Dr Poncet prep et del. Becquet chromolith.

1. NÉVRITE INTERSTITIELLE (Méningite tuberculeuse.)
2. NEVRITE ET ŒDEME (Tumeur du cervelet.)

G. Masson Editeur Paris.

Planche XXXII. — **Nerf optique.**

Figure I. — G. = 50 D.

Hémorrhagie dans la gaîne du nerf optique et dans la rétine, après une hémorrhagie cérébrale.

1. — Sclérotique. — Les vaisseaux de cette membrane, situés près de l'entrée du N. O., sont gorgés de sang.
2. — Nerf optique aux environs de la lame criblée. Structure normale.
3. — Choroïde normale.
4. — Epithélium polygonal, non altéré.
5. — Hémorrhagie abondante dans la gaîne du nerf optique, elle distendait fortement le cul-de-sac de cette gaîne qui paraissait renflé à l'extérieur. Cette hémorrhagie était en communication directe avec le sang qui occupait la base du cerveau, et les ventricules.
6. — Grains internes. Les autres couches de la rétine plus en dehors étaient détruites par l'hémorrhagie.
7. — Grains externes ; fibres du nerf optique formant la couche la plus interne de la rétine, dissociées par l'hémorrhagie,
8. — Sang épanché entre la choroïde et la rétine.
9. — Hémorrhagie de la rétine.
10. — Vaisseau central du N. O. — Veine remplie par un caillot, très-bien limité, arrondi, fixe.

Dans ce cas d'hémorrhagie cérébrale, où les ventricules et la base du cerveau étaient inondés de sang, le mécanisme de l'hémorrhagie dans la gaîne ne peut faire doute : il y avait continuité du liquide. Mais pour la rétine le mécanisme est différent. Le sang ne peut fuser en aussi grande quantité par la gaîne externe des vaisseaux qui, perforant la sclérotique, vont s'anastomoser avec ceux de la papille. Cette hémorrhagie rétinienne n'est donc pas la continuité de celle de la gaîne. Il faut remarquer que la veine centrale du N. est oblitérée par un caillot, et c'est assurément à cette gêne de la circulation en retour qu'est due la rupture des vaisseaux rétiniens. Encore faut-il admettre un arrêt plus reculé de la circulation cérébrale, car la pression exercée sur le N. O. par cette hémorrhagie externe était insuffisante pour comprimer la veine centrale et produire le caillot obturateur.

La théorie qui attribue la cécité à la compression du N. O. par une hémorrhagie de la gaîne vaginale, est tout à fait hypothétique. Le nerf optique est fortement protégé par une enveloppe interne, la gaîne externe peut se dilater dans la cavité orbitaire. La pression du N. O, n'est jamais assez intense pour supprimer sa fonction.

En pareil cas l'action sur le chiasma et tout le tissu optique jusqu'aux tubercules, ou le pli courbe (?) paraît plus admissible.

Il est à remarquer que sur cette pièce, l'hémorrhagie vaginale n'avait pas produit, en dehors du traumatisme même de l'épanchement, un œdème bien marqué de la papille, ni du N. O.

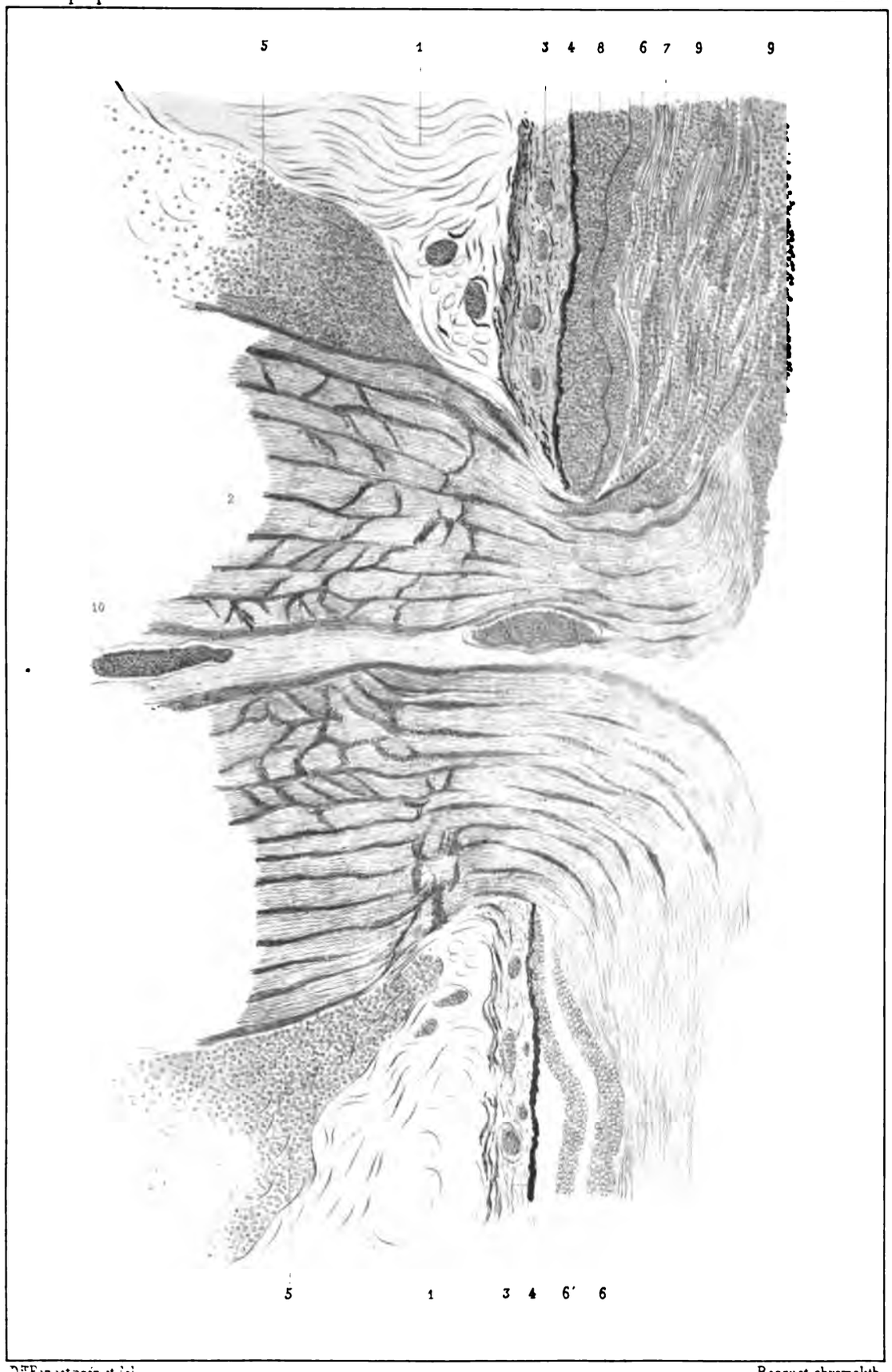

Dr Foncet prép et del Becquet chromolith

HÉMORRHAGIE DANS LA GAINE DU N.O. ET DANS LA RÉTINE. (Hémorrhagie cérébrale.)

G Masson Éditeur Paris.

Planche XXXIII. — Nerf optique.

Figure I. — G. = 50 D.

Atrophie grise tabétique.

(Cécité datant de plus de 15 ans.)

1. — Expansion du nerf optique dans la rétine : le tissu est vivement coloré en rose par le picro-carmin; il est absolument dégénéré et presque complétement fibreux. La papille est au dernier degré d'atrophie.
2. — Grains internes.
3. — Grains externes.
4. — Bâtonnets et cônes.

Ces trois couches ont au contraire conservé dans cette dégénérescence fibreuse de la rétine, une intégrité exceptionnelle.

5. — Choroïde.
6. — Sclérotique.
7. — Enveloppe, gaîne interne du N. O., très-hypertrophiée, très-dense.
8. — Dans toute cette coupe de la papille et du N. O., la substance nerveuse reste jaune, le tissu conjonctif (9) au contraire devient rose, et ce qu'un faible grossissement rendait peu appréciable, la sélection des couleurs l'établit sans hésitation.

La coupe du N. passe juste par son milieu comme le prouve la présence des vaisseaux au centre. L'examen seul de la figure, montre une atrophie plus grande sur la portion gauche du nerf. Le tissu conjonctif qui accompagne l'artère et la veine centrales est devenu beaucoup plus dense et occupe un espace bien plus considérable qu'à l'état normal.

Le nerf optique, au-dessous de la lame criblée (10), au lieu de former des faisceaux réguliers, isolés par un tissu conjonctif peu abondant, soutien des vaisseaux, est constitué par des îlots de matière granulo-graisseuse parfois complétement séparés du groupe voisin.

Entre ces petites loges de substance granuleuse le tissu conjonctif acquiert une densité, une largeur tout à fait anormale. Déjà, à ce faible grossissement, il est possible de reconnaître qu'il est toujours disposé en îlots concentriques à un petit vaisseau. C'est donc la gaîne connective vasculaire qui semble peu à peu broyer la substance nerveuse et la fait disparaître. Cette action se combine à l'hypertrophie de l'enveloppe interne propre du N. O. et à celle de la gaîne des vaisseaux médians.

Au-dessus de la lame criblée (10) l'état des tissus est le même; au lieu de faisceaux sans myéline, formant presque exclusivement la papille et colorés normalement en rose, comme les cylindres axes, la papille proprement dite est affaissée, excavée au centre, mais sans rebord abrupt, elle ne contient plus qu'une substance granulo-graisseuse disposée en bandelettes irrégulières et discontinues, entre lesquelles existent de fortes épaisseurs de tissu conjonctif.

En résumé, dans cette papille de tabétique, aveugle depuis 15 ans, le tissu nerveux est à peu près complétement remplacée par du tissu scléreux et ce qu'il en reste est réduit à l'état de granulations graisseuses.

Figure II. — G. = 100 D.

Atrophie tabétique.

(Coupe perpendiculaire du N. O.)

Cette figure montre, à un plus fort grossissement, la sclérose du nerf optique dans l'ataxie locomotrice.

1. — Enveloppe interne du N. O. hypertrophiée, mais très-vasculaire : les faisceaux du tissu conjonctif sont disposés déjà concentriquement à la lumière du vaisseau voisin (2).
3. — Vaisseaux du nerf.
4. — Substance nerveuse réduite à l'état granulo-graisseux. Il n'est plus possible d'y reconnaître ni tubes à myéline, ni cylindres axes.

Le tissu conjonctif développé autour des petits vaisseaux du nerf, empiète sur les faisceaux nerveux qu'il comprime, et détruit peu à peu. Mais les vaisseaux sont loin d'être étouffés dans ce processus ; ils paraissent au contraire plus nombreux et plus gros qu'à l'état normal. Il ne saurait être question de faisceaux primitifs ou secondaires, tout est sclérosé dans cette coupe.

Fig. 1.

Fig. 2.



Dr Poncet prép. et del. Becquet chromolith.

ATROPHIE GRISE TABÉTIQUE DE LA PAPILLE ET DU N. OPTIQUE.

G. Masson Editeur, Paris.

Planche XXXIV. — Nerf optique.

Figure I. — G. = 90 D.

Névro-rétinite tabétique.

(Portion normale du nerf optique servant de comparaison.)

1. — Gaîne interne.
2. — Faisceau primitif du tissu conjonctif pénétrant entre les fibres du nerf optique.
3. — Fibres à myéline de calibres divers.

Figure II.

(Portion d'un nerf optique sclérosé, provenant d'une femme ataxique, aveugle depuis 30 ans aux Quinze-Vingts. (Service de M. Fieuzal.) — (Même grossissement que la figure I.)

La comparaison avec la figure précédente montre la différence qui existe entre le nerf optique normal et celui de cette femme ataxique.

1. — Gaîne interne hypertrophiée, sclérosée.
2. — Globules épidermiques qu'on rencontre souvent chez les vieillards, sur les fibres connectives qui occupent l'espace vaginal.
3. — Substance nerveuse. Ce n'est plus qu'un détritus granulo-graisseux, ne se colorant pas au picro-carminate, sans structure propre.
4. — Tissu conjonctif réuni comme dans la planche XXIII autour de fins vaisseaux très-abondants.

Figure III. — G. = 350 D.

Rétine d'ataxique dont la cécité remontait à 30 ans.

(Même pièce que pour la fig. II.)

1. — Limitante interne.
2. — Loges formées par les fibres perpendiculaires de Muller, occupées autrefois par les fibres du N. O., mais maintenant vides et comblées par une substance colloïde.
3. — La zone des fibres du N. O. reste séparée de la région des cellules sympathiques par une bandelette granuleuse, en dessous de laquelle la place occupée par les cellules ganglionnaires est prise par une substance colloïde.
4. — Vésicules colloïdes occupant la région supérieure de la couche moléculaire interne (5).

Toute cette partie interne de la rétine a subi une diminution considérable de hauteur, car elle est prise près de la tache jaune, portion où les fibres du N. O. ont une assez grande épaisseur. Ces fibres et les cellules sympathiques ont encore leur place entre les travées de Muller, mais l'élément propre est remplacé par une vésicule colloïde.

6. — Couche des grains internes. Les fibres de Muller y sont magnifiquement développées, comme les grains, qui n'en sont que l'endothélium. Ils sont cependant clair-semés.
7. — Couche moléculaire externe normale.
8. — Grains externes, sains, très-beaux.
9. — Limitante externe de la rétine.
10. 11. — Bâtonnets et cônes : très-beaux et parfaitement conservés. Les deux articles internes et externes ne présentent pas la moindre dégénérescence colloïde. Il est même rare d'avoir cette partie aussi belle sur une rétine recueillie dans une autopsie. La cécité était absolue depuis 30 ans.

Fig. 1.

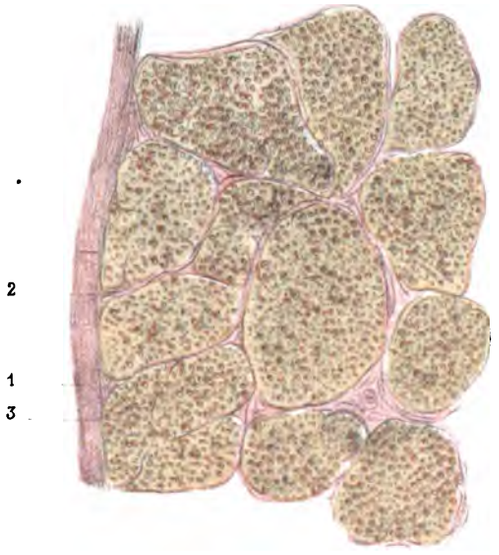

Fig. 2.

Fig. 3.

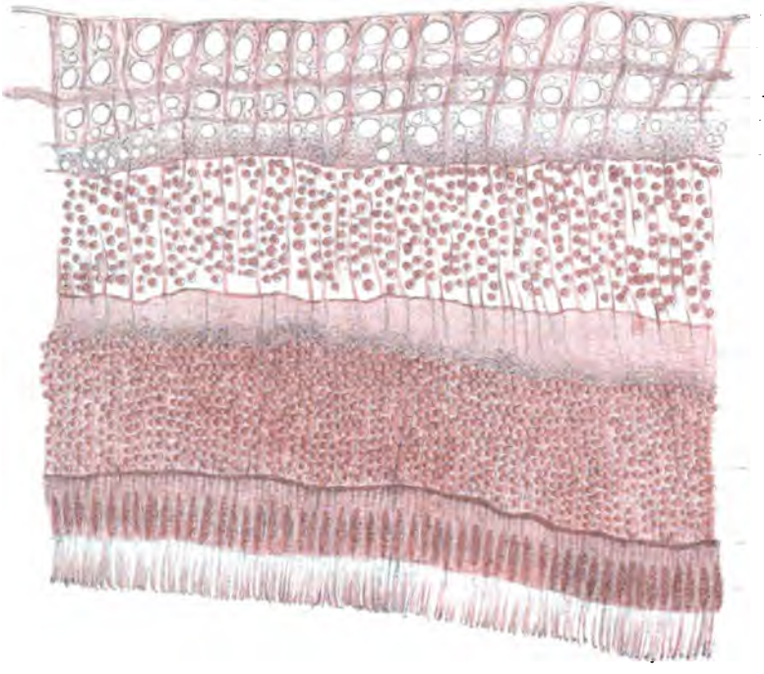

Dr Poncet prep et del. Becquet chromolith.

1. NERF NORMAL. 2. NERF SCLÉROSÉ (Ataxie). 3. RÉTINE D'ATAXIQUE.

G. Masson Editeur – Paris.

Planche XXXV. — Nerf optique.

Figure I. — G. = 50 D.

Atrophie blanche de la papille (dans un cas d'hémorrhagie cérébrale ancienne).

1. — Couche de fibres du nerf optique excessivement minces, atrophiées, se colorant légèrement en jaune; mais rosée au centre. Cette papille est excavée, insensiblement déprimée au centre : et à ce point la gaîne des vaisseaux forme la surface principale de la papille.
2. — Grains internes. — Au-dessus de ces grains, au côté gauche de la papille, existe une rangée de vésicules incolores de substance colloïde.
3. — Grains externes, séparés des précédents par la zone moléculaire.
4. — Bâtonnets et cônes, bien conservés, malgré la cécité absolue.
5. — Choroïde.
6. — Débris du nerf optique, réduit à peu près au même état que dans la planche précédente. (Sclérose ataxique.)

   La résorption du tissu nerveux dans la papille, et l'affaissement de cette dernière est encore plus marquée que dans l'atrophie grise.
7. — Tissu conjonctif, fortement hypertrophié, et bien plus abondant qu'à l'état normal ; il existe cependant une différence profonde dans sa disposition intime si on le compare au tissu de l'atrophie grise. Outre qu'il a conservé sa configuration en bandelettes rappelant de loin celle des faisceaux à l'état normal, nous ne trouvons pas ici de vascularisation exagérée. Ce tissu conjonctif épaissi n'est pas disposé autour de veines et d'artérioles dont il constituerait pour ainsi dire la gangue propre.
8. — Sclérotique.
9. — Gaîne interne du nerf optique, très-hypertrophiée, mais non vasculaire.

Figure II. — G. = 350.

Atrophie blanche du N. O.

(Coupe parallèle à la longueur du N. O.)

1. — Faisceaux du tissu conjonctif : disposés longitudinalement et non plus concentriquement autour des vaisseaux interstitiels du nerf optique, comme dans l'atrophie grise.
2. 3. — Vésicules colloïdes et graisseuses constituant le détritus du nerf : myéline, cylindres axes, et cellules de la névroglie. C'est en un mot la dégénérescence granulo-graisseuse simple du tissu nerveux.

   La papille dans ce cas est blanche ; si au contraire une vascularisation abondante existe dans le tissu conjonctif, elle prend des reflets verdâtres.

Fig. 1.

Fig. 2.

Dr Poncet prép et del. Becquet chromolith.

1. ATROPHIE BLANCHE DE LA PAPILLE (après hémorrhagie cérébrale)_2. DÉGÉNÉRESCENCE GRAISSEUSE.

G Masson Editeur, Paris.

Planche XXXVI. -- Nerf optique.

Figure I. — G. = 35 D.

Névrite parenchymateuse avec prolifération névroglique.

(Coupe parallèle au N. O.)

Cette pièce provient d'un œil extirpé pour un glaucome hémorrhagique, accompagné de douleurs intolérables à la tempe et de phénomènes sympathiques du côté opposé.

1. — Tissu conjonctif interstitiel très-hypertrophié autour des vaisseaux. La disposition normale des faisceaux nerveux est complétement bouleversée par cette exagération du tissu conjonctif péri-vasculaire.
2. — Vaisseaux plus nombreux qu'à l'état normal; leur diamètre est aussi augmenté, ils sont gorgés de sang.
3. — Les fibres nerveuses sont détruites et remplacées par un détritus granulo-graisseux amorphe, ne se colorant pas en rose par le carmin.
4. — Cellules de la névroglie dont les noyaux seuls sont apparents, les limites du protoplasma n'étant pas appréciables par ce mode de préparation dans des éléments aussi délicats. L'abondance des noyaux beaucoup plus considérable qu'à l'état normal, indique une prolifération très-active des cellules de la nevroglie.

A côté de la névrite interstitielle par sclérose péri-vasculaire, et de la névrite parenchymateuse, il faut placer encore cette névrite par prolifération des cellules névrogliques qui accompagnait ici les douleurs vives d'un glaucome. La prolifération névroglique ne se rencontre pas dans la névrite parenchymateuse, avec sclérose interstitielle, de l'ataxie locomotrice.

Figure II. — G. = 350 D.

Mélanose du nerf optique.

(Coupe parallèle du N. O. près la lame criblée.)

Pièce provenant d'un œil atteint de sarcome mélanique très-ancien, ayant perforé la sclérotique.

1. — Détritus granulo-graisseux remplaçant les tubes à myéline du nerf optique. (Névrite parenchymateuse.)
2. — Cellules de la névroglie, beaucoup plus abondantes qu'à l'état normal. Prolifération active de ces éléments.
3. — C'est sur ces noyaux de la névroglie que se porte de préférence la matière mélanique.

Cette absorption du pigment reste localisée au début à ces éléments spéciaux, et le gros tissu conjonctif interstitiel échappe à la mélanose.

4. — Tissu conjonctif péri-vasculaire très-hypertrophié.
5. — Bandes connectives de la lame criblée.
6. — Faisceaux des fibres du nerf optique sans myéline.

Dans cet œil le sarcome mélanique avait produit un de ces décollements de la rétine en champignon, cause si fréquente de l'iritis sympathique et des douleurs qui l'accompagnent. Comme dans la figure précédente, nous rencontrons dans le nerf optique la névrite parenchymateuse, interstitielle et névroglique. Mais un facteur important existait dans cette ophthalmie, c'est la mélanose qui se porte sur l'élément le plus délicat, la cellule de la névroglie. La dégénérescence du nerf optique dans le sarcome mélanique présente donc une prolifération névroglique avec pigmentation.

Fig. 1.

Fig. 2.

Dr Poncet prép. et del. Becquet chromolith.

1. NEVRITE PARENCHYMATEUSE AVEC PROLIFERATION NEVROGLIQUE. 2. MELANOSE.

G. Masson Editeur, à Paris.

Planche XXXVII. — **Nerf optique.**

Figure I. — G. = 90 D.

Dégénérescence sarcomateuse du N. O. et de ses enveloppes.

La coupe perpendiculaire au nerf comprend une très-petite portion du nerf optique et les feuillets des gaînes.

1. — Portion du nerf : à ce faible grossissement, les groupes du tissu sarcomateux étaient très-distincts. L'hypertrophie connective interstitielle et périvasculaire ne se retrouve pas ici comme dans les figures précédentes : le tissu conjonctif est au contraire réduit à de minces fibrilles dissociées. Le tissu sarcomateux est vivement coloré en rose; toute partie granulo-graisseuse, reliquat de la fonte du nerf, a disparu et les fibres propres sont remplacées par des éléments nouveaux.
2. — Prolifération sarcomateuse au début, sur le tissu conjonctif qui forme la partie la plus interne de la gaîne intime du nerf.
3. — Gaîne interne du nerf optique. Quelques vaisseaux nouveaux, et formés par le tissu sarcomateux lui-même, ont produit des hémorrhagies dont le reliquat pigmentaire est épars dans les parties voisines. Ce pigment est brun jaunâtre, tout à fait différent de la mélanose par sa couleur, son siége et sa disposition en masses agglomérées et non en fines granulations.
4. — Fibrilles connectives à revêtement endothélial qui séparent les deux enveloppes du nerf optique (espace vaginal). Elles subissent aussi la transformation sarcomateuse.
5. — Enveloppe externe et tissu péri-orbitaire sarcomateux; le tissu nouveau forme des ilots au milieu des fibres en voie d'altération.

Figure II. — G. = 350 D.

Dégénérescence du N. O. dans un sarcome orbitaire volumineux.

1. — Éléments cellulaires sarcomateux dans la substance propre du nerf: les cellules de névroglie n'ont plus leur forme ovalaire, leur noyau finement granuleux, à bords très-précis. Elles sont remplacées par des éléments cellulaires irréguliers de forme et de volume, à noyau peu apparent, peu volumineux, granuleux, et paraissant avoir une grande tendance à la dégénérescence graisseuse.
2. — Fines granulations graisseuses, sans structure propre.
3. — Vésicules colloïdes.

En résumé, la substance propre du nerf optique est réduite à un fin détritus graisseux; elle a subi la dégénérescence sarcomateuse dans les éléments névrogliques, mais la tumeur orbitaire exerçait une forte pression sur le nerf optique qu'elle englobait de toute part; dans ces conditions la vitalité du sarcome était limitée, et ses éléments passaient bientôt à la régression graisseuse et colloïde.

4. — Tissu interstitiel du nerf optique. Les endothélium de revêtement du tissu conjonctif sont en voie de prolifération nucléaire ou sarcomateuse.

Cette coupe présente donc un exemple de névrite interstitielle, parenchymateuse, et névroglique avec dégénérescence sarcomateuse et passage rapide à l'état graisseux.

Fig. 1.

Fig. 2.

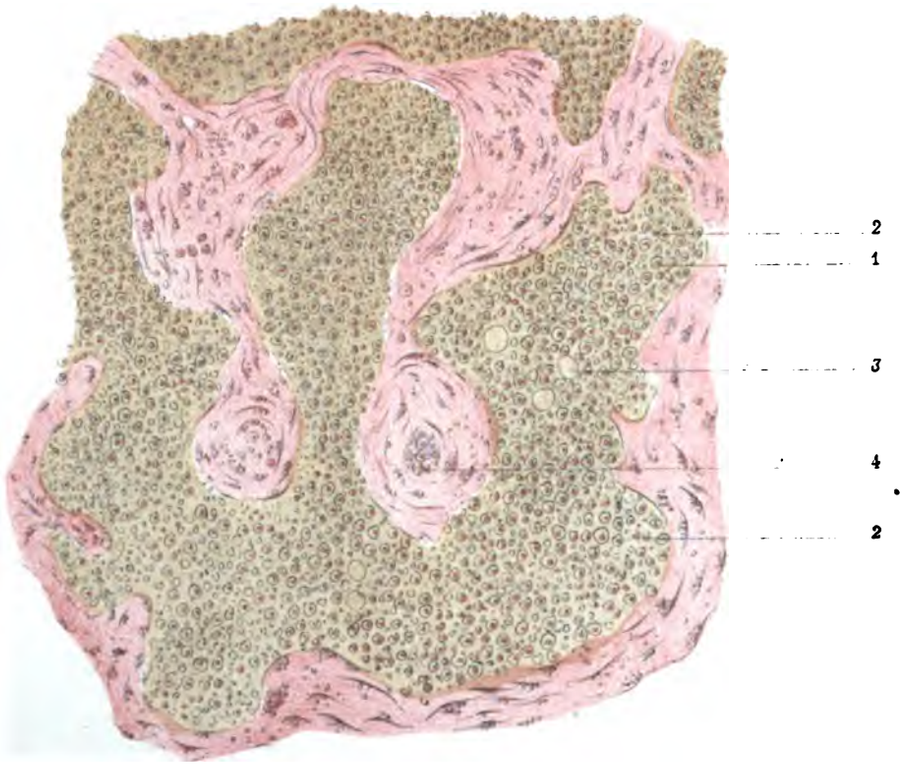

Dr Poncet prép. et del. Becquet chromolith.

1. DÉGÉNÉRESCENCE SARCOMATEUSE DES ENVELOPPES DU N.O.
2. DÉGÉNÉRESCENCE DU N.O. (Sarcome orbitaire.)

G. Masson Editeur, Paris.

Planche XXXVIII. -- Rétine.

Figure I. — G. = 50 D.

Hémorrhagie de la rétine, de la papille et du nerf optique.

1. — Nerf optique au niveau de la lame criblée.
2. — Expansion du nerf optique dans la rétine au delà de la papille.
3. -- Vaste hémorrhagie occupant toute la papille. Le sang a dissocié presque toutes les parties du nerf optique près de l'infundibulum de la papille : sur les côtés le corps vitré était décollé d'avec la rétinne.
4. — L'hémorrhagie est arrêtée au niveau de la lame criblée, où elle écarte encore les faisceaux du nerf optique.

   La cause de ces hémorrhagies ne nous occupe pas ici : elle peut tenir à un arrêt de la circulation veineuse en arrière, à une altération du vaisseau, à une exagération de la tension artérielle, etc. Nous n'avons voulu faire connaître que la disposition même du sang épanché.
5. — Hémorrhagie dans la rétine, portions voisines de la papille. Dans le cas présent, la structure de la rétine était fort altérée par l'affection générale de l'œil, glaucome : c'est ainsi que toute l'épaisseur de la coupe, ne laisse reconnaître que la zone des grains externes : la dégénérescence fibreuse a fait disparaître les cellules sympathiques, les grains internes et les deux couches moléculaires. Les globules sanguins descendent le long des travées fibreuses et s'arrêtent aux grains externes. Cette dissociation par l'hémorrhagie démontre bien la structure de la membrane nerveuse et la jonction de la couche du nerf optique avec les bâtonnets.
6. — Grains externes.
7. — Détritus des bâtonnets et des cônes. C'est une vésicule colloïde correspondant à l'article interne des bâtonnets et des cônes. La rétine était aussi décollée d'avec la choroïde.
8. — Épithélium choroïdien polygonal.
9. — Choroïde normale.
10. — Sclérotique.
11. — Lame criblée.

Cette figure est un exemple remarquable de ces hémorrhagies interstitielles, étudiées expérimentalement sur les animaux. L'opacité qui se produit immédiatement en avant de la rétine par la partie séreuse de l'épanchement, suffirait pour expliquer des troubles que la rupture des fibres, dans la partie centrale, fait aussi naître à la macula. Ici, les fibres périphériques étaient dissociées par l'hémorrhagie; la zone périphérique où elles se distribuent, devait donc avoir aussi perdu une partie de son acuité visuelle.

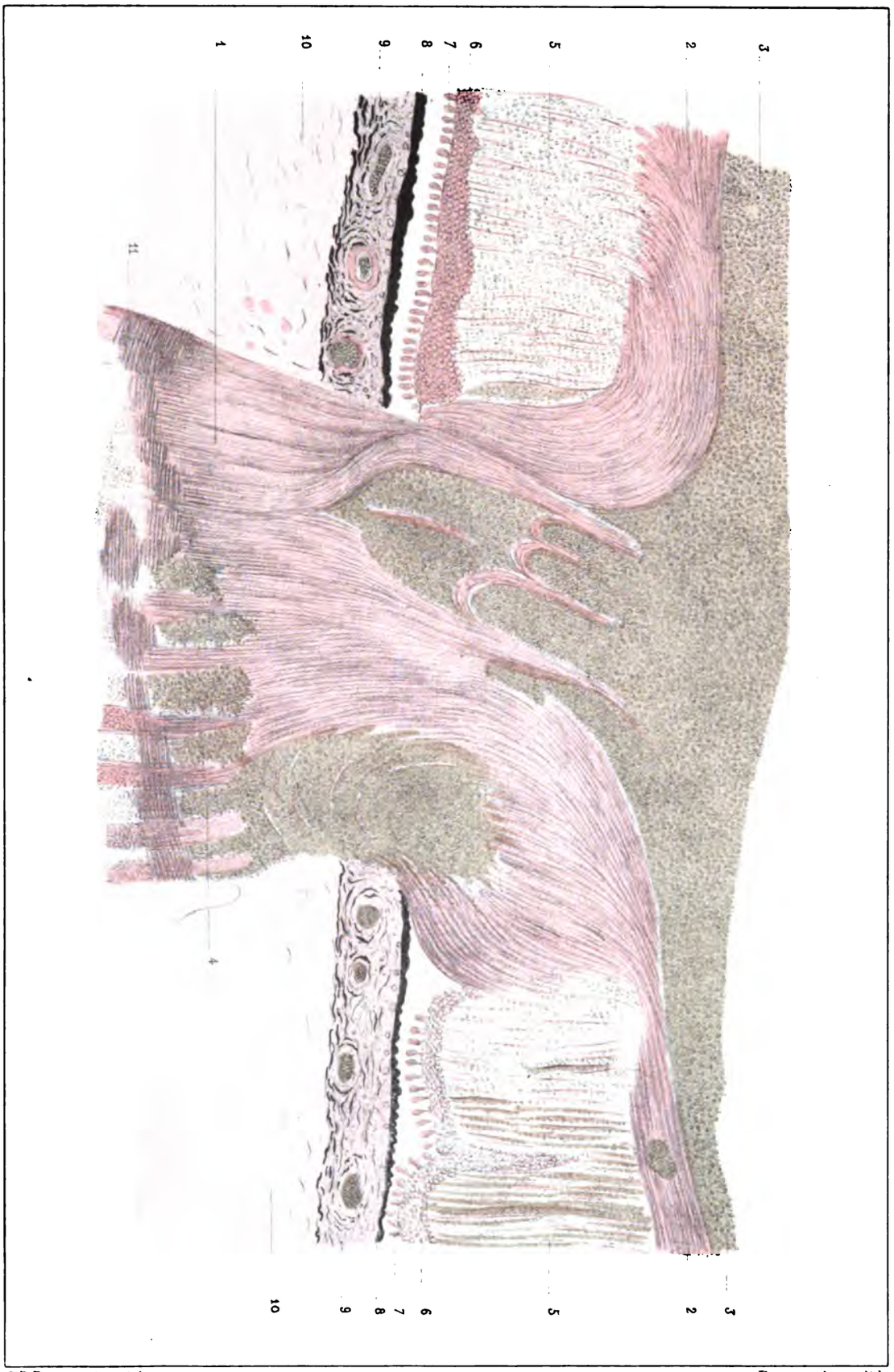

Dr Poncet prép. et del. Becquet chromolith.

HÉMORRHAGIE DE LA RÉTINE, DE LA PAPILLE ET DU N. O.

G. Masson Editeur Paris.

Planche XXXIX. — **Rétine.**

Figure I. — G. = 350 D.

Hémorrhagie dans l'épaisseur de la rétine avec destruction d'une partie des éléments.

(Coupe perpendiculaire à la direction des fibres du N. O.)

1. — Limitante interne de la rétine.
2. — Travées de Muller, épaissies, et descendant vers les couches externes. La couche des fibres du nerf optique comprises normalement entre ces travées a complétement disparu, et les arcades ne contiennent que des globules sanguins.
3. — Région des cellules sympathiques. Quelques travées de Muller séparent les vésicules colloïdes, remplaçant les éléments ganglionnaires détruits et comprimés par l'hémorrhagie.
4. — Bandelette granuleuse qui sépare la zone primitive des fibres du nerf optique d'avec les cellules sympathiques : elle est ici très-hypertrophiée, épaissie.
5. — Vésicules d'œdème distendant les espaces entre les fibres de Muller, et formant des loges limitées par ces travées.
6. — Cette zone est celle des grains internes ; mais ici elle est modifiée par l'hémorrhagie : au lieu de former une bande non interrompue de noyaux, ceux-ci sont d'abord séparés en séries verticales, et restent rares dans une même bandelette perpendiculaire. En un mot ces éléments endothéliaux sont tombés en partie et dans les travées qu'ils recouvrent encore, ils sont largement espacés.

   Le sang épanché dans cette zone est refoulé par l'œdème contre les deux bandelettes moléculaires. Ces bandes moléculaires n'existent pour ainsi dire plus, et sont réduites à deux lignes très-précises qui séparent les grains.
7. — Bande occupée par les travées connectives de Muller hypertrophiées. Cette portion ne porte plus aucun grain sur ces fibres, les globules sanguins dissocient la trame de la rétine jusqu'à la portion supérieure de la zone des grains externes. L'hémorrhagie dans ce cas n'a pas fusé plus loin, mais il est fréquent de voir les hématies traverser toute l'épaisseur de la membrane nerveuse et former une nappe épaisse de décollement entre la rétine et la choroïde.
8. — Grains externes sains. Il est facile de suivre dans cette rangée les prolongements des fibres de Muller.
9. — Limitante externe de la rétine.
10. — Articles internes des bâtonnets et cônes.
11. — Articles externes très-bien conservés.
12. — Globules sanguins infiltrés dans les deux tiers internes de la rétine. Les vaisseaux occupant dans la rétine les couches supérieures, l'hémorrhagie fuse le long des fibres du nerf optique et de la papille.

    Au-dessous des fibres du nerf optique, la rétine est divisée par lamelles, reliées par des travées perpendiculaires (fibres de Muller), l'hémorrhagie suit d'abord le grillage perpendiculaire sous l'influence de la pression excentrique, puis s'étale le long des lames isolantes. C'est là le mécanisme général de ces infiltrations sanguines du tissu nerveux rétinien.

FIGURE II. — G. = 350 D.

Hémorrhagie à la superficie de la rétine.

(Préparation plate.)

Cette préparation se fait en chassant au pinceau très-doucement les couches externes de la rétine. Le tissu devient bientôt assez clair pour être examiné par transparence.

1. — Fibres du nerf optique disposés en faisceaux irrégulièrement contournés, à la région périphérique.
2. — Cellules sympathiques vues de face, au milieu des espaces des fibres optiques.
3. — Quelques cellules sympathiques devenues colloïdes.
4. — Gros capillaire : gorgé de globules sanguins, au niveau de l'embouchure d'un dernier rameau. Ce tronc renfermait outre les globules sanguins trois ou quatre blocs de substance colloïde, semi-transparente.
4. — Petit capillaire distendu par les globules sanguins.
5. — Gaîne lymphatique disposée autour du capillaire : elle contenait dans son intérieur des masses pigmentaires brunes, reliquats d'anciennes hémorrhagies.
6. — Petite hémorrhagie provenant d'un fin capillaire, elle s'est produite au coude du vaisseau et sans rupture bien apparente. Les globules sanguins, ne peuvent en cette région suivre la direction longitudinale des fibres du nerf, irrégulièrement disposées. — Le sang ne peut s'étendre non plus dans la gaîne lymphatique qui n'existe pas encore. L'hémorrhagie reste ponctiforme.

Fig. 1.

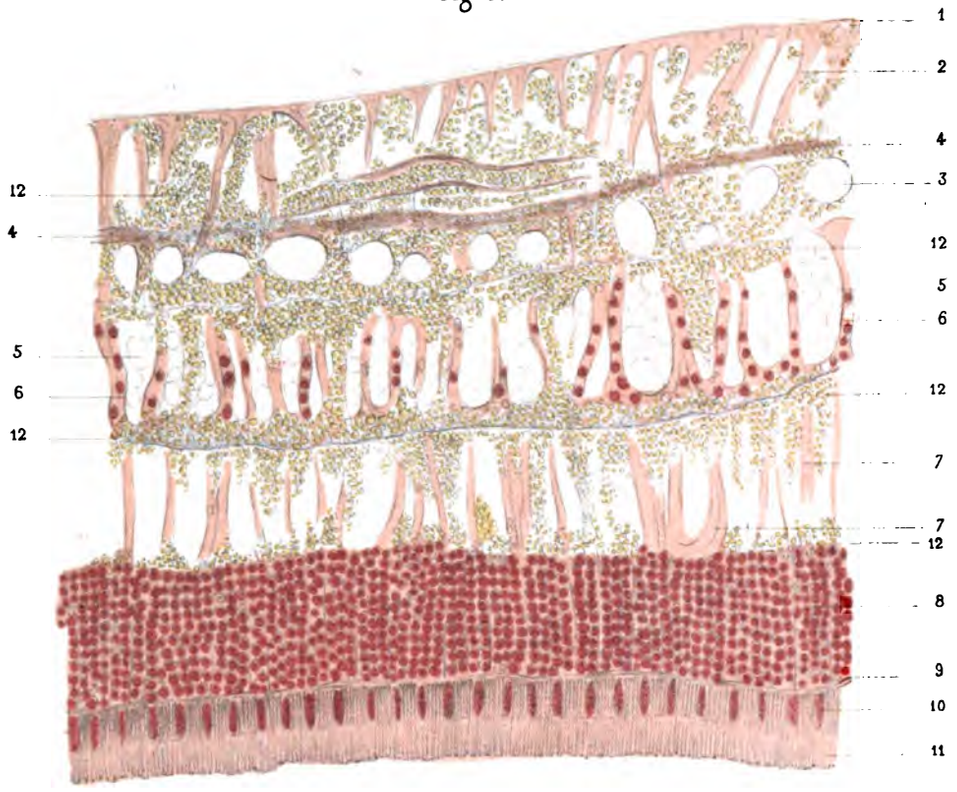

Fig. 2.

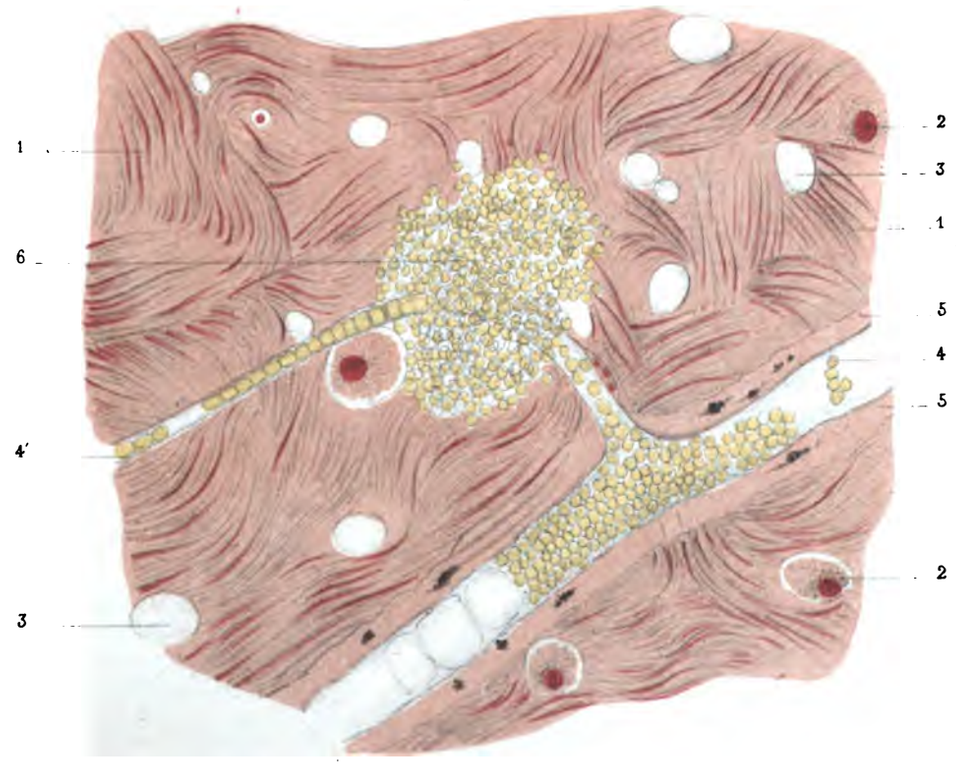

Dr Ponçet prep et del

Becquet chromolith

HEMORRHAGIES DE LA RÉTINE.

G. Masson Editeur Paris.

Planche XL. — Rétine.

Figure I. — G. = 350 D.

Rétinite œdémateuse.

1. — Limitante interne de la rétine.
2. — Fibres de Müller, dissociées, irrégulièrement réparties, mais peu hypertrophiées.
3. — Grosses cellules œdémateuses irrégulières, incolores, où les noyaux sont quelquefois visibles. Elles forment une couche supplémentaire d'œdème, au-dessus des fibres du nerf optique, couche assez épaisse et pouvant atteindre 80 à 100 μ, c'est-à-dire 0,1 millimètre.
4. — Couche des fibres du nerf optique, non dissociée par l'œdème.
5. — Noyaux épars dans la couche du nerf optique, indépendamment des petits renflements nucléaires des fibres elles-mêmes.
6. — Cellules sympathiques.
7. — Ces cellules sont presque complétement détruites et remplacées par des vésicules œdémateuses incolores.
8. — Couche moléculaire : elle a beaucoup augmenté d'épaisseur, et il y a deux directions dans les fibres qui la composent : 1° des fibres de Müller qui peuvent être suivies jusqu'à la limitante externe à travers les trois autres couches ; 2° des bandes parallèles peu distinctes mélangées d'éléments nucléaires. Il faudrait admettre le tassement des cellules si délicates qui constituent normalement cette couche, leur gonflement œdémateux, et en quelques points la dégénérescence même des noyaux de ces cellules dont le détritus forme la couche moléculaire.
9. — Fibres de Müller dans la couche des grains.
10. — Grains internes, ou noyaux des éléments cellulaires qui recouvrent les fibres de Müller.
11. — Quelques grains devenus œdémateux, incolores, sans structure.
12. — Bande d'aspect fibreux, granuleuse, répondant à la séparation de la couche des grains internes d'avec la couche moléculaire.
13. 14. 15. 16. — Mais cette couche moléculaire est alors remplacée par des vésicules (14) œdémateuses, incolores, très-abondantes, traversées çà et là par les fibres de Müller (13). Cette nouvelle bande d'œdème refoulerait donc les grains externes (15) contre la limitante externe (16). Ces grains occupent leur hauteur normale et l'œdème n'est pas constitué à leurs dépens, par leur dégénérescence. La partie anormale, c'est l'œdème vésiculeux, placé au-dessous de la deuxième couche moléculaire.
17. — Articles internes des bâtonnets et des cônes sains, non colloïdes, ni œdémateux.
18. — Articles externes, un peu atrophiés, trop minces et trop longs. L'épaisseur de la rétine est exagérée par la présence de l'œdème, constituant en réalité trois couches intermédiaires.

Figure II. — G. = 350 D.

Rétinite œdémateuse avec décollement.

1. — Limitante interne de la rétine.
2. — Fines fibres de Müller partant de la limitante interne.
3. — Vésicules d'œdème formant une épaisse couche sous la limitante interne, au-dessus des fibres du nerf optique.

4. — Fibres du nerf optique, non dissociées par l'œdème.
5. — Noyaux épars dans les fibres du nerf optique.
6. — Œdème et dégénérescence de la couche des cellules sympathiques.
7. — Couche moléculaire, vésiculeuse et distendue, épaissie.
8. — Grains internes, sains.
9. — Couche moléculaire externe, granuleuse et traversée par les fibres de Müller.
10. — Grains externes, sains.
11. — Vésicules colloïdes produites aux dépens de quelques articles internes des bâtonnets et des cônes.
12. — Bâtonnets et cônes.
13. — Masses de pigment épithélial choroïdien, prolongements sarcodiques engagés entre les bâtonnets et les cônes, rompus par le décollement de la rétine.
14. — Exsudat ante-choroïdien, cause du décollement. (Épaisseur 40 μ .)
15. — Vésicules colloïdes dans l'exsudat.
16. — Épithélium choroïdien, hypertrophié en masses irrégulières.
17 — Quelques noyaux de cet épithélium visible au milieu du protoplasma pigmenté.
18. — Limitante interne de la choroïde.

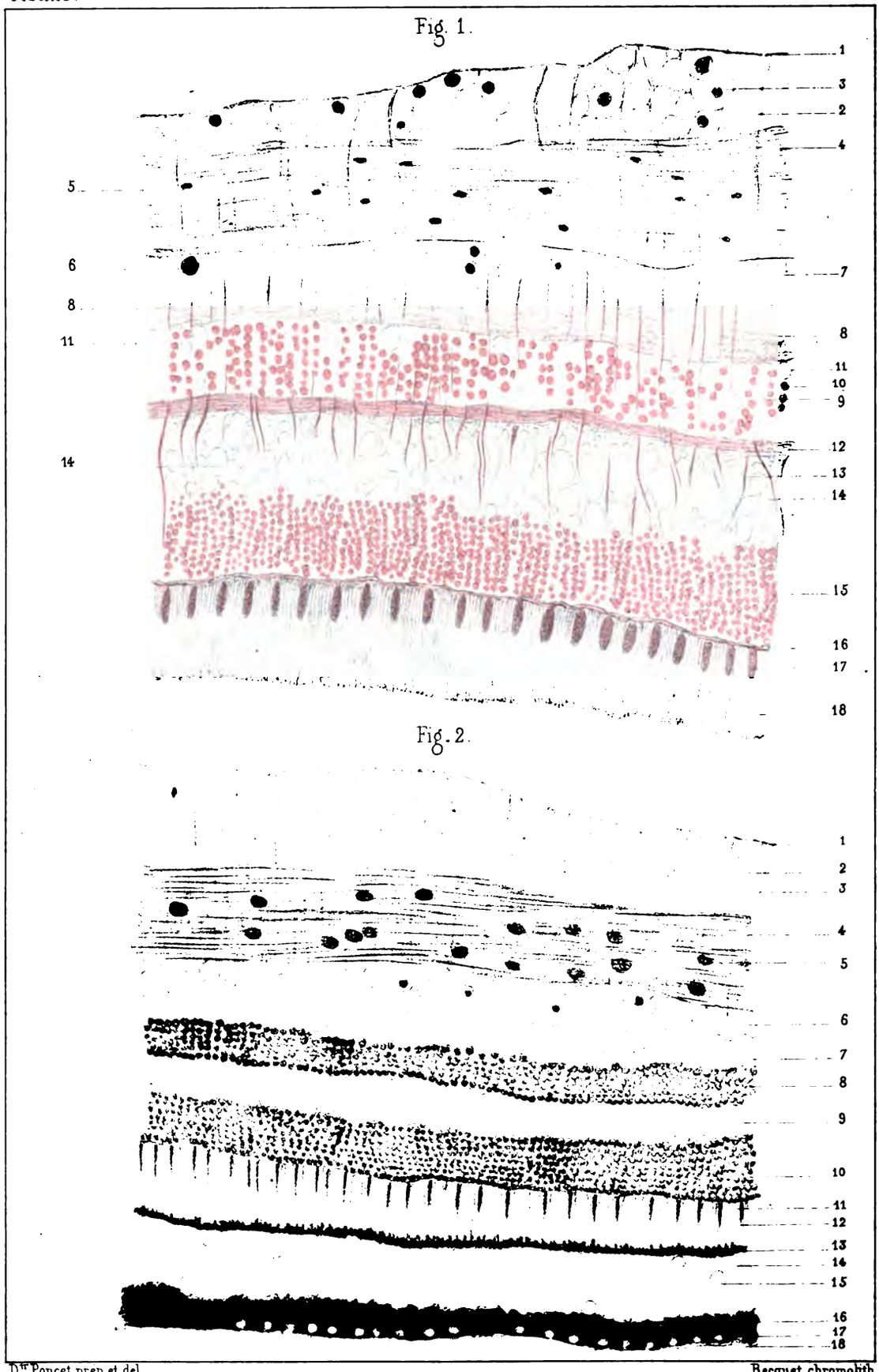

Dr Poncet prep et del

Becquet chromolith.

RÉTINITE ŒDEMATEUSE.

G. Masson Editeur. Paris.

Planche XLI. — Rétine.

Figure I. — G. = 350 D.

Atrophie, sclérose des couches internes.

Cette pièce provient d'une rétino-choroïdite chronique : portion prise près de la périphérie de la rétine.

1. — Couche des fibres du nerf optique : les fibres actuelles sont scléreuses, augmentées de volume, et ne représentent plus la fibre vraie optique, mais un tissu conjonctif hypertrophié.
2. — Quelques éléments cellulaires placés sur ces fibres.
3. — Grains internes, très-développés, et refoulés contre ceux de la couche externe.

Dans toute cette rétine il n'existe plus aucun vestige de cellules ganglionnaires, ni de la couche moléculaire, et les grains internes sont eux-mêmes peu abondants dans la zone interne. La partie supérieure formée par les travées de Muller très-augmentées de diamètre, montre bien la direction des fibres de l'expansion du nerf optique, quand elles ont quitté la superficie de la rétine, pour pénétrer vers les bâtonnets, et dans quelques parties il était aisé de suivre leur continuité à travers toute l'épaisseur de la membrane.

4. — Grains externes, très-nombreux, mais moins développés cependant que les grains internes plus rares. La couche moléculaire externe a complétement disparu.
5. — Bâtonnets et cônes, articles internes parfaitement conservés.
6. — Articles externes, sains.

Figure II. — G. = 350 D.

Sclérose de la rétine. — Atrophie des couches internes.

Portion prise plus près de la papille coupée perpendiculairement à la direction des fibres du nerf optique.

1. — Limitante interne de la rétine.
2. — Fibres de Muller partant de la limitante interne, formant des colonnes soudées ensemble au point d'attache, mais laissant entre elles des espaces libres, dans tous les plans (2'), espaces occupées par un exsudat incolore.
3. — Quelques grains existent dans la partie supérieure : endothéliums épars sur les faisceaux conjonctifs.
4. — Éléments colloïdes en certains points.
5. — Vacuoles entre les travées de Muller : elles devraient contenir des coupes des fibres du nerf optique et des cellules sympathiques. Ces éléments et la couche moléculaire interne ont complétement disparu.
6. — Grains internes, en partie refoulés contre les externes. Ils sont très-granuleux et, à part quelques-uns, ont des contours mal limités. Il est aisé de reconnaître à travers cette rangée assez dense la direction et la continuité des fibres de Muller.
7. — Zone moléculaire externe remplacée par une ligne de démarcation très-nette entre les deux couches des grains.
8. — Grains externes, sains.
9. — Limitante externe de la rétine.
10. 11. — Bâtonnets et cônes dont les deux articles sont parfaitement conservés.

Aussi, dans ces deux coupes, malgré la sclérose de la rétine, malgré la disparition des fibres optiques et des cellules sympathiques, les grains et les bâtonnets sont bien conservés.

Fig. 1.

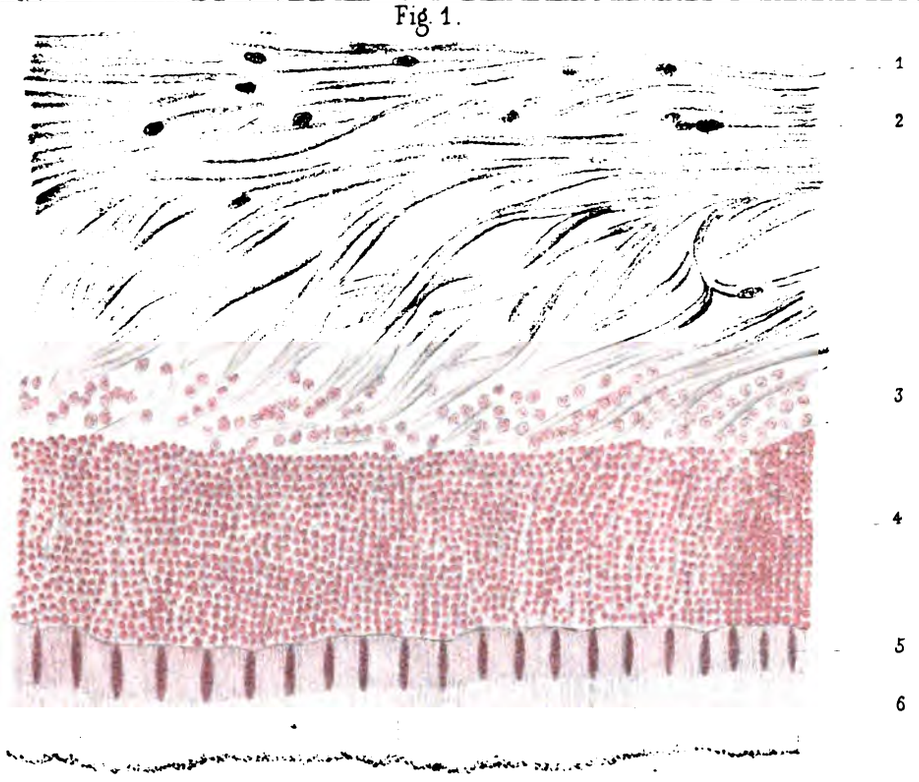

Fig. 2.

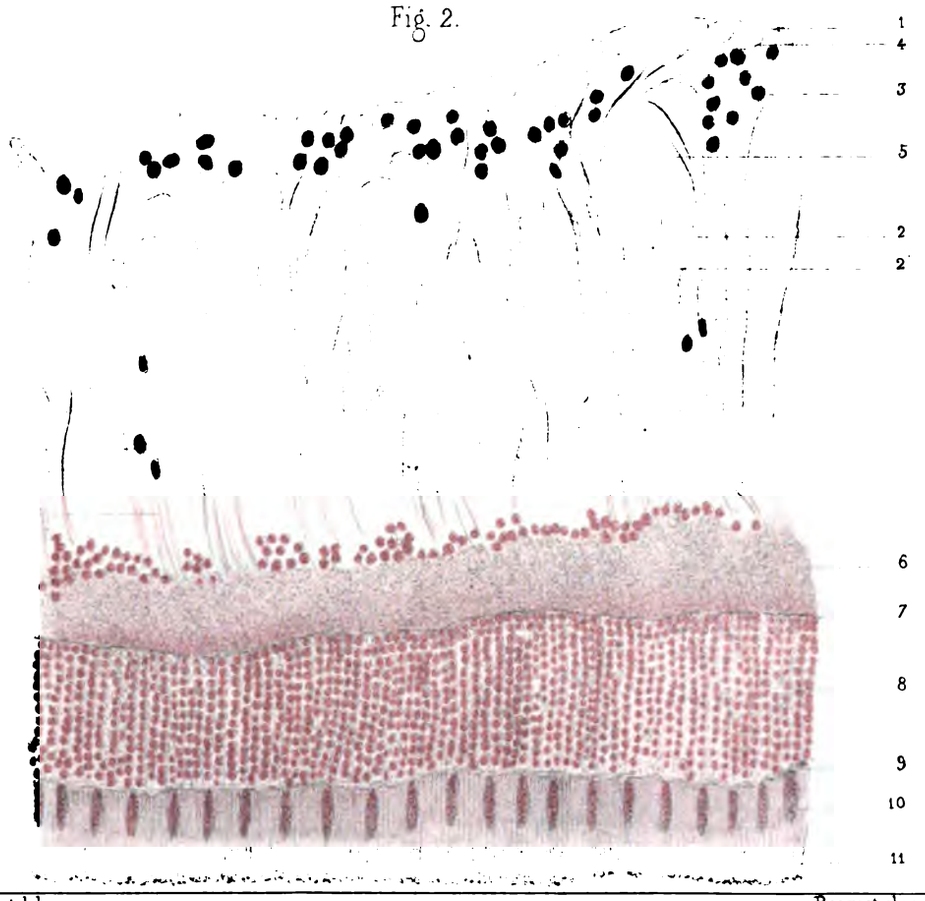

Dr Poncet prép. et del. Becquet chromolith.

SCLÉROSE DE LA RÉTINE.

G. Masson Editeur, Paris.

Planche XLII. — Rétine.

Figure I. — G. = 350 D.

Phlébite de la rétine. — Œdème dans les bâtonnets.

1. — Limitante interne de la rétine, surmontée de quelques cellules rameuses du corps vitré. Membrane inégale, sinueuse.
2. — Trousseaux de fibres de Müller disposés en entonnoir, condensés en faisceaux.
3. — Section des fibres du nerf optique perpendiculairement à la direction de ces fibres. Elles paraissent sous la forme d'un fin pointillé.
4. — Cellules sympathiques complétement dégénérées en vésicules colloïdes.
5. — Couche moléculaire saine.
6. — Fibres de Müller, entre lesquelles les fibres du nerf optique n'existent plus. Elles ont été comprimées et tassées par la veine voisine dont les parois sont purulentes.
7. — Globules de pus répandus autour de la veine dont la paroi est dissociée par le pus. Toute la hauteur des fibres du nerf optique est occupée par cette suppuration qui a détruit les cellules sympathiques sans toutefois dépasser la couche moléculaire.
8. — Calibre du vaisseau rempli de globules rouges.
9. — Grains internes bien développés, sains.
10. — Couche moléculaire externe.
11. — Grains externes, sains.
12. — Limitante externe hypertrophiée.
13. — Éléments internes des bâtonnets et cônes, hypertrophiés, piriformes, granuleux. Le rapport des dimensions avec l'élément externe est anormal.
14. — Élément externe très-allongé, fin, grêle, atrophié, bien plus long qu'à l'état normal.
15. — Vésicules transparentes, incolores, placées entre les bâtonnets qu'elles écartent.
16. — Petit renflement qui termine les bâtonnets et les cônes, et se trouve en contact avec l'épithélium polygonal.

Figure II. — G. = 350 D.

Sclérose en arcades.

(Portion prise dans les environs de la zone ciliaire.)

Cette disposition de la rétine en arcades est très-fréquente dans la sclérose de la membrane, surtout près de la partie ciliaire où la couche des fibres du nerf optique est moins abondante; mais elle ne mérite pas un nom à part, d'autant plus que cette formation en arcades qui tient à la chute des autres éléments se rencontre normalement chez les vieillards. Ici la lésion était très-avancée.

1. — Limitante interne.
2. — Direction des dernières fibres du nerf optique se recourbant pour descendre aux bâtonnets et aux cônes; ces fibres sont remplacées par du tissu conjonctif né des fibres de Müller hypertrophiées.
3. — Noyaux d'éléments cellulaires disposés à la surface de ces fibres.
4. — Trousseaux de fibres connectives de Müller, groupés et tassés les uns contre

les autres. Ils forment alors par leur disposition sur plusieurs plans, une charpente dont les espaces (5) sont remplis de sérosité.

6. — En approchant de la portion externe les trousseaux s'élargissent à nouveau pour se souder à la limitante.
7. — Grains externes, recouvrant çà et là quelques fibres de Müller.
8. — Pigment choroïdien émigrant dans la rétine.
9. — Noyaux de grains devenus colloïdes.
10. — Limitante interne.

Dans cette rétine tous les éléments nerveux ont disparu : fibres du nerf optique, cellules sympathiques, bâtonnets et cônes n'existent plus : seul le tissu névroglique est hypertrophié, et son endothélium bien conservé.

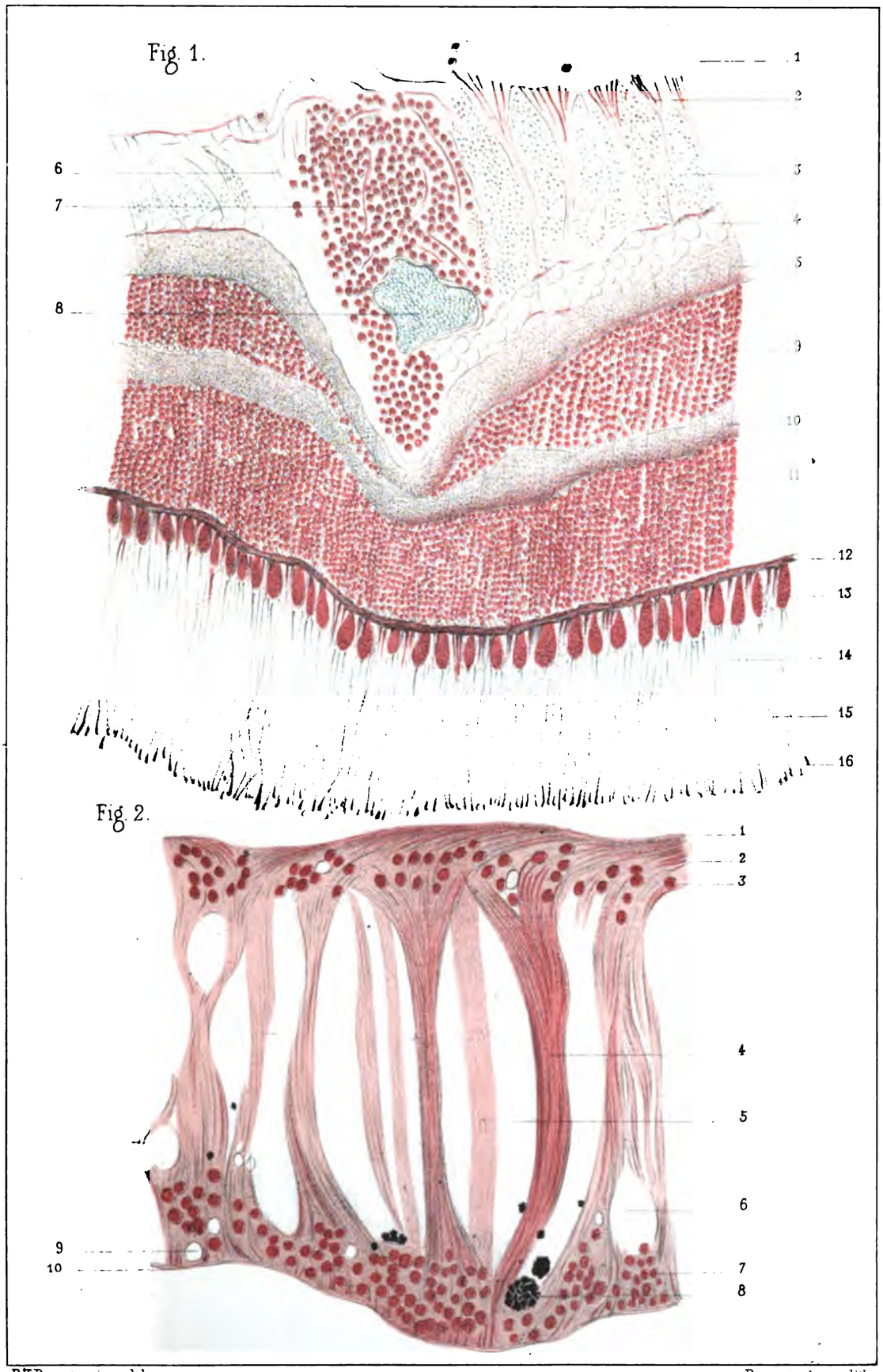

Dr Poncet prep. et del. Becquet chromolith

1. PHLEBITE — ŒDÈME DE LA COUCHE DES BATONNETS. — 2. SCLÉROSE EN ARCADE.

G. Masson Editeur Paris.

Planche XLIII. — Rétine.

Figure I. — G. = 350 D.

Décollement de la rétine. — Exsudat ante-choroïdien.

Cette coupe perpendiculaire de la rétine et de l'exsudat ante-choroïdien indique le début d'une irido-choroïdite avec décollement de la rétine; ce processus exsudatif de l'œil est des plus importants par sa fréquence.

1. — Limitante interne de la rétine.
2. — Trousseaux de fibres de Muller maintenant eux-mêmes les divisions en faisceaux des fibres du nerf optique dans son expansion.
3. — Vésicules colloïdes œdémateuses; elles remplacent toutes les cellules sympathiques au-dessous des fibres du nerf optique.
4. — Couche moléculaire interne.
5. — Grains internes, sains.
6. — Couche moléculaire externe.
7. — Grains externes.
8. — Travées connectives traversant cette couche.
9. — Limitante externe de la rétine.
10. — Vésicules colloïdes provenant de la dégénérescence de l'article interne des bâtonnets et des cônes.
11. — Articles internes conservés.
12. — Articles externes sains, mais sans pigment adhérent.
13. — Exsudat fortement coloré en rose par le carmin, après coagulation par le liquide de Muller, ce qui en permet la coupe.

Ce mode de préparation laisse reconnaître les exsudats dès leur début; celui-ci déjà très-volumineux mesurait quatre dixièmes de millimètres.

14. — Épithélium polygonal choroïdien. Les cellules n'ont plus leur disposition normale, elles sont devenues ovales au lieu d'être juxtaposées et polygonales; elles font saillie au-dessus du niveau habituel, et quelques-unes mêmes se détachent de la limitante choroïdienne. Le protoplasma augmente de volume, se colore en rose, et les grains pigmentaires y sont plus clair semés.
15. — Éléments cellulaires englobés dans l'exsudat : ils sont imprégnés de pigment, et contiennent plusieurs noyaux. A ces éléments il faut reconnaître plusieurs origines : assurément quelques-uns proviennent des cellules épithéliales tombées de la choroïde, mais celles-ci sont rares et la grande majorité des cellules de l'exsudat, sont arrivées entre la rétine et la choroïde en même temps que l'exsudat, par diapédèse. Plus tard ces leucocytes se chargent du pigment provenant de la rupture d'un certain nombre de cellules polygonales.
16. — Éléments en dégénérescence colloïde.
17. — Limitante interne de la choroïde.

La choroïde ne présentait pas d'exsudation interstitielle, et à peine sa trame contenait-elle un peu plus de globules blancs qu'à l'ordinaire. Dans la rétine, les seules lésions à constater au début de ce décollement exsudatif sont la dégénérescence colloïde des cellules sympathiques, et celle correspondante de l'élément interne des bâtonnets et des cônes. Nous rappellerons toutefois à ce sujet que l'intégrité des bâtonnets et des cônes se rencontre souvent avec la destruction des éléments sympathiques.

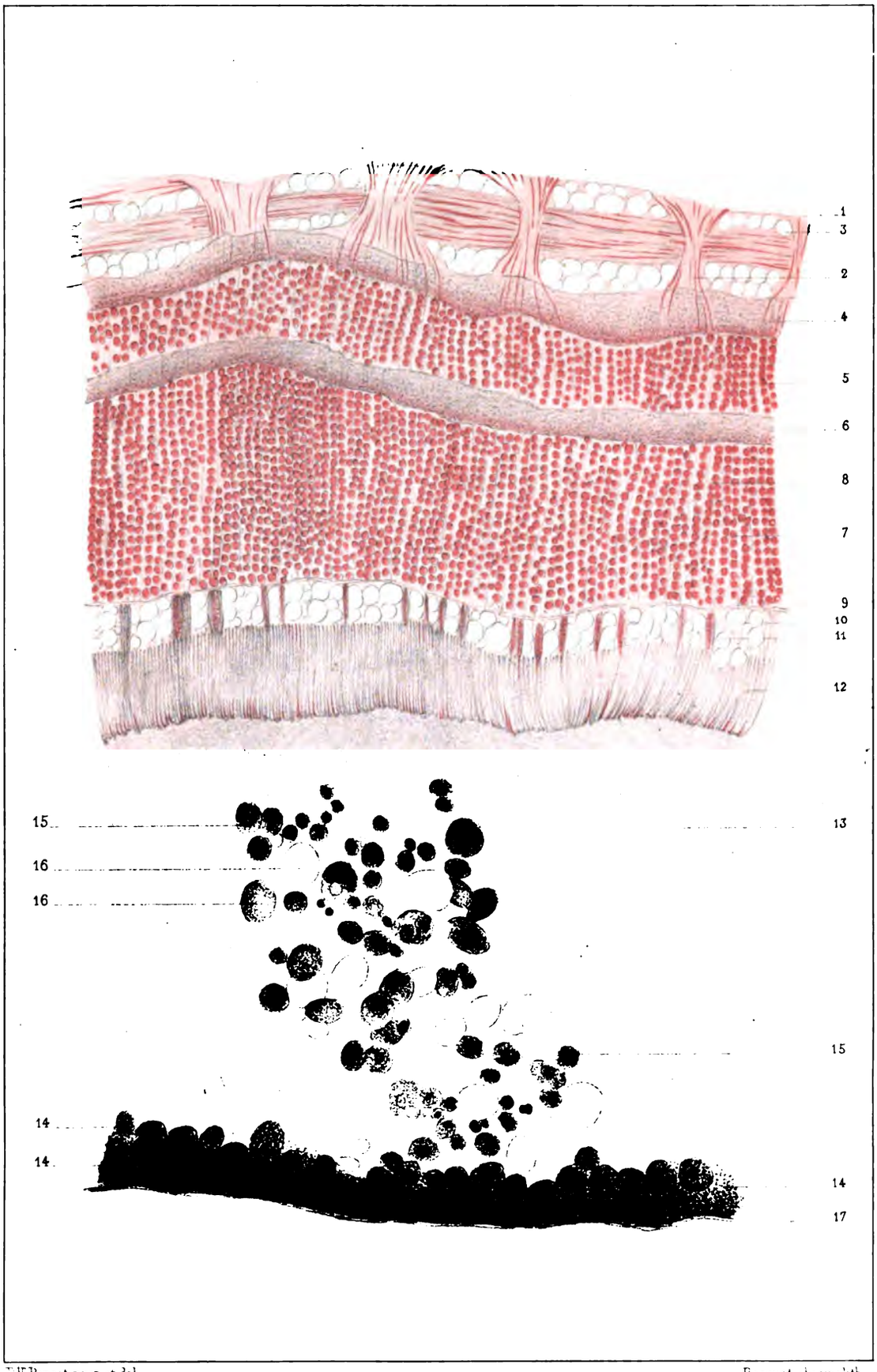

Dr Poncet prep et del. Becquet chromolith.

DÉCOLLEMENT DE LA RÉTINE. EXSUDAT ANTÉ-CHOROÏDIEN.

G. Masson Editeur. Paris.

Planche XLIV. — **Rétine.**

Figure I. — G. = 50 D.

Coupe d'un pédicule de rétine décollée.

Les deux coupes de cette planche appartiennent à un pédicule de rétine décollée au troisième degré. La planche 43 indiquait un décollement au premier degré, la rétine restant simplement espacée de la choroïde d'une épaisseur qui ne modifie pas sa courbe circulaire; mais si l'exsudat s'accroît, la rétine attachée d'une part au nerf optique, de l'autre à la zone ciliaire se détache entre ces deux points; il faut dès lors que le corps vitré subisse une modification, qu'il s'atrophie, ou qu'il diffuse, ramolli, à travers la rétine, entre celle-ci et la choroïde. Nous n'avons pas retrouvé de déchirures : quoiqu'il en soit, à ce moment (2e degré) la rétine a la forme d'un convolvulus, dont le pédicule serait au nerf optique. Le processus continuant, toute la rétine vient s'agglutiner derrière la cristalloïde postérieure, et ne forme bientôt plus qu'une masse disposée en champignon: le pied au nerf optique, le renflement derrière le cristallin (3e degré.) C'est une coupe du pied de ce champignon que nous étudions ici. (Voir mémoire sur les décollements atrophiques de la rétine in *Mémoires de la Société de biologie*, 1874.)

1. — Exsudat ante-choroïdien, entourant le pédicule rétinien.
2. — Éléments cellulaires englobés dans l'exsudat.
3. — Vésicules colloïdes provenant de ces éléments dégénérés.
4. — Masses pigmentaires venant de l'épithélium choroïdien et adhérentes à la périphérie de la rétine décollée.
5. — Débris des bâtonnets et des cônes conservés sur la rétine plissée en champignon. Ils sont tombés en plusieurs points, et la limitante interne est alors en contact immédiat avec l'exsudat.
6. — Grains externes formant une bande sinueuse tout autour du pédicule. Éléments bien conservés.
7. — Tissu névroglique, fibres de Müller, disposées presque en rayons, peu colorés par le carmin.
8. — Grains internes.
9. — Tissu névroglique, non coloré par le carmin représentant la partie la plus supérieure de la rétine.

Dans cette rétine ainsi pédiculisée, les grains, le tissu névroglique qui sert d'enveloppe au tissu véritablement nerveux, sont les seules parties persistantes. Les cellules sympathiques, une grande partie des bâtonnets et cônes ont disparu, et, ce qu'il en reste est atrophié. Mais les fibres nerveuses provenant de l'expansion du nerf optique se trouvent encore dans le tissu qui réunit les grains.

10. — En dedans de la rétine propre existe un tissu connectif, rosé, pourvu de vaisseaux (11), disposé en couches concentriques. Ce tissu provient d'une organisation nouvelle ante-rétinienne.
12. — Membrane limitante hyaloïde séparant le tissu conjonctif rétinien, d'un autre tissu conjonctif tout à fait central, peu vasculaire, peu organisé. La rétine était déjà séparée du tissu conjonctif qui lui adhère immédiatement, par sa limitante propre.
13. — Reliquat du corps vitré contenant quelques éléments cellulaires, et moins coloré par le carmin.

Le centre du pédicule comprend donc une organisation fibreuse formée aux dépens du corps vitré; sa périphérie provient d'un exsudat ante-rétinien.

FIGURE II. — G. = 350 D.

Portion d'un pédicule de rétine décollée.

1. — Tissu conjonctif organisé en dedans de la rétine. Sa situation est analogue à celui de la figure 1, n° 10 : il contient même quelques masses pigmentaires charbonneuses non hémorrhagiques, provenant de la migration du pigment à travers la rétine.
2. — Tissu propre de la rétine, névroglique, peu coloré par le carmin, disposé en faisceaux convergents, vers les bandelettes des grains. Au centre de la figure quelques vaisseaux anciens de la rétine, à parois sclérosées.
3. — Portions, assez rares, de grains internes, séparées des grains externes par un tissu fibreux, résultant de la condensation des couches détruites de la membrane nerveuse.
4. — Grains externes très-bien conservés dans cette rétine et très-abondants dans tous les replis du pédicule.
5. — Bâtonnets et cônes, séparés des grains par la limitante externe. Ces éléments fort atrophiés remplissent les loges formées par l'adossement de deux replis de rétine où ils forment une fine et très-régulière bordure.

Dr Poncet prep. et del. Becquet chromolith.

RÉTINE DÉCOLLÉE. _ COUPES DU PÉDICULE.

G. Masson Editeur, Paris.

Planche XLV. — **Rétine.**

Figure I. — G. = 350 D.

Sclérose de la rétine.

Rétine provenant d'un décollement de la rétine au deuxième degré (convolvulus). Les altérations y sont plus visibles parce que le tassement était encore moindre que dans la planche précédente.

1. — Portion du corps vitré en voie d'organisation près de la rétine; elle contient des fibres bien formés de tissu conjonctif et un certain nombre d'éléments cellulaires.
2. — Limitante interne de la rétine, nette et bien conservée.
3. — Gros faisceaux de fibres de Muller, partant de la limitante interne, pour descendre jusqu'aux bâtonnets.
4. — Noyaux d'éléments cellulaires placés sur ces gros faisceaux hypertrophiés.
5. — Fibres du nerf optique coupées perpendiculairement: elles ont diminué beaucoup de quantité, comme le démontre le vide de certaines loges, elles renferment au milieu d'elles quelques éléments cellulaires.
6. — Vaisseau artériel de la rétine compris entre les faisceaux de Muller. Les parois en sont scléreuses, hypertrophiées et son calibre, complétement obturé par cette dégénérescence des parois internes.
7. — Rares éléments sympathiques conservés au-dessus de la couche moléculaire.
8. — Couche moléculaire interne ayant pris sous l'influence de la sclérose générale de la rétine un aspect fibreux, à couches horizontales. Cette bande est aussi considérablement augmentée de volume.

9-10. — Couche des grains internes. Aucune préparation normale ne pourrait montrer mieux que la pathologie, la structure de la rétine dans ces zones: la dégénérescence fibreuse isole les travées connectives hypertrophiées, qui apparaissent alors revêtues de noyaux, c'est-à-dire des grains internes.

Comment ces derniers éléments pourraient-ils être considérés comme étant de nature nerveuse quand dans une sclérose générale de la membrane ils sont toujours retrouvés plus beaux, mieux développés que dans la rétine normale. Cette preuve de la nature endothéliale des grains se joint à celle de la sélection de la purpurine indiquée par Ranvier.

11. — Couche moléculaire externe réduite à un liseré fibreux, vivement colore par le carmin.
12. — Travées de Muller venant des régions internes de la rétine; elles sont, comme plus haut, disposées en faisceaux volumineux.
13. — La nature, l'origine des grains internes est encore plus clairement démontrée que dans la couche 9 et 10.
14. — Limitante externe de la rétine sur laquelle s'insérèrent les travées de Muller hypertrophiées.
15. — Exsudat qui sépare la rétine de la choroïde et dont l'accroissement marche parallèlement au plissement de la rétine.
16. — Pigment de l'épithélium choroïdien, soit en masses, soit pénétrant de jeunes cellules rassemblées contre la limitante interne. Quelques cellules subissent la dégénérescence colloïde.

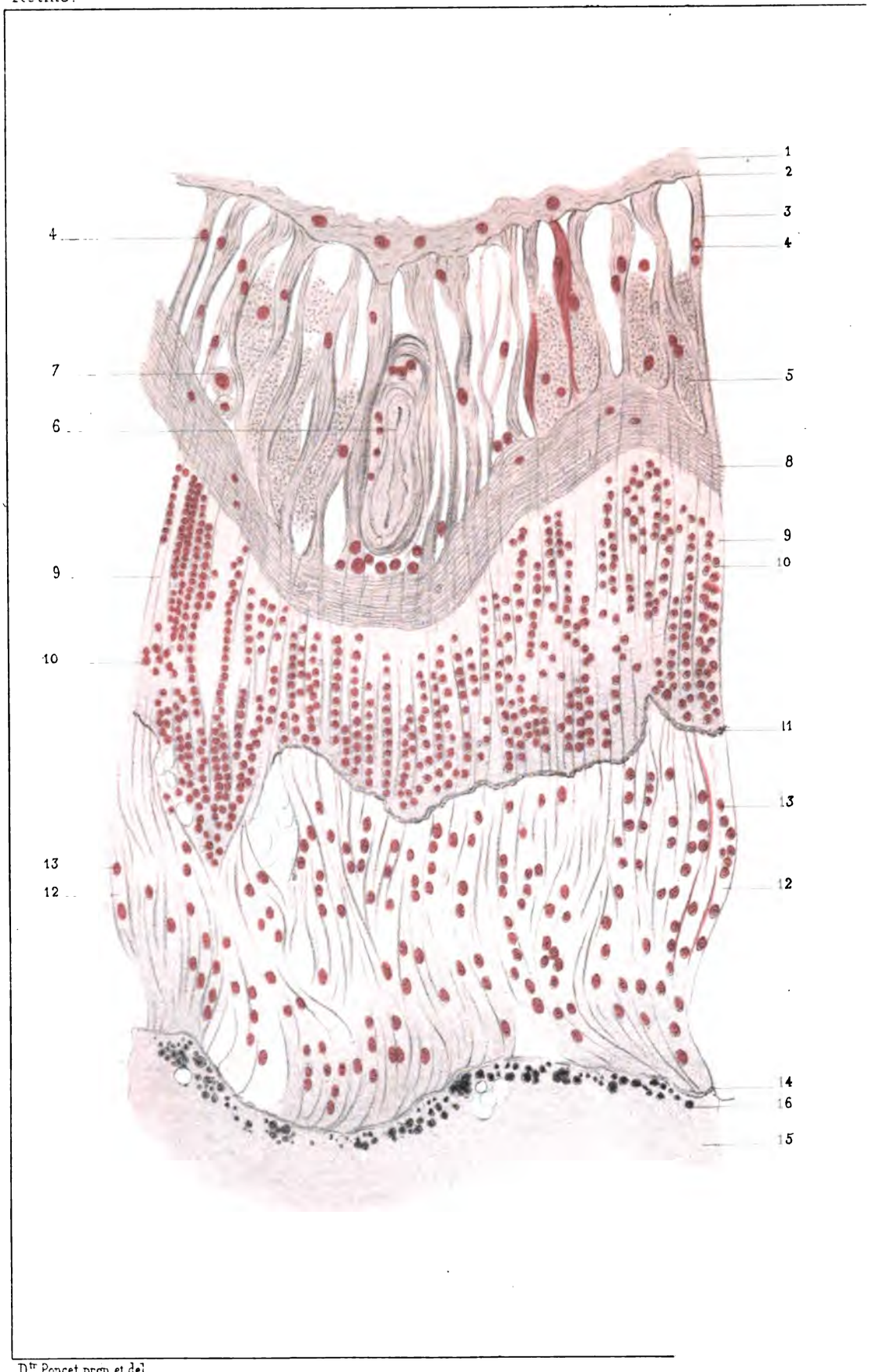

Dr Poncet prep et del.

SCLÉROSE DE LA RÉTINE DANS LE DÉCOLL.T

G. Masson Editeur, Paris.

Planche XLVI. — Rétine.

Figure I. — G. = 350 D.

Plaques d'atrophie (rétino-chorodite).

Les deux figures suivantes correspondent aux plaques d'atrophie qu'on rencontre dans les inflammations chroniques des membranes profondes de l'œil : taches blanches, brillantes, entourées quelquefois d'un cercle pigmentaire, et quelquefois aussi mélangées de ton gris, noir, au milieu de la partie blanche nacrée.

Elles nous paraissent constituer un type général que nous avons retrouvé dans des maladies bien dissemblables au début : le glaucome, l'irido-choroïdite, la choroïdite disséminée, celle-ci renfermant une plus grande quantité d'exsudat; le staphylome myopique postérieur se rattache à cette altération des membranes.

1. — Portion du corps vitré, organisé en tissu fibreux et renfermant des éléments cellulaires.
2. — Vésicules d'œdème, amassées entre le corps vitré et la limitante interne de la rétine.

Cette disposition qui constitue un décollement du corps vitré n'est point due à un artifice de préparation, à une section oblique qui aurait décollé la hyaloïde dont la face postérieure serait alors visible. Cette portion fibreuse du corps vitré restait ailleurs adhérente sur de longues sur faces, et la coupe était bien perpendiculaire; du reste nous avons déjà signalé cette séparation de la hyaloïde et de la limitante interne. L'organisation du corps vitré contre la plaque d'atrophie, l'œdème vésiculeux expliquent l'aspect proéminant que possèdent quelques points de ces plaques d'atrophie.

3. — Limitante interne de la rétine sinueuse.
4. — Travées de Müller groupées en gros faisceaux irréguliers qui descendent vers la limitante interne.
5. 6. — Fibres du nerf optique. Un fait remarquable dans cette couche, outre l'hypertrophie des fibres de Müller, est la présence d'une prolifération assez active des cellules éparses dans l'expansion même du nerf optique. C'est un phénomène inflammatoire assez rare dans cette région de la rétine.
7. 8. — Cellules sympathiques en voie de dégénérescence colloïde. Elles effleurent la couche granuleuse interne, diminuée déjà d'épaisseur et tassée longitudinalement contre les grains internes.
9. — Couche des grains internes recouvrant les travées de Müller. Ces éléments sont très-bien développés et sans trace de dégénérescence dans cette zone.
10. — Au-dessous des grains internes, la rétine est complétement atrophiée, scléreuse. Les fibres de Müller (10), parties de la limitante interne, la constituent seule. La couche moléculaire externe fait défaut.
11. — Mais de ces travées connectives (10), les éléments endothéliaux, ou grains externes sont en grande partie tombés, et remplacés par des vésicules colloïdes.
12. — Des masses pigmentaires charbonneuses, venues du pigment choroïdien, se rencontrent en plusieurs points de cette rétine dégénérée, au-dessus de la limitante externe.
13. — Limitante externe, séparée de la choroïde par un prolongement des fibres de Müller. En ce point la suture est intime, mais cependant la limitante choroïdienne est conservée, et il n'y a pas, jusqu'ici, fusion entre le tissu conjonctif des deux membranes.
14. — Vésicules colloïdes, œdémateuses séparant la rétine de la choroïde.

15. — Limitante interne de la choroïde surmontée d'un épithélium choroïdien en prolifération, disposé irrégulièrement, et privé de son pigment en plusieurs points. C'est ce pigment que nous avons retrouvé plus haut (12).
16. — Choroïde, elle-même atrophiée et scléreuse. (*Voir* planches 6 et 7.)

FIGURE II. — G. = 350.

Plaque d'atrophie blanche (rétino-choroïdite.)

1. — Organisation fibreuse du corps vitré en avant de la rétine; quelques éléments du corps vitré, et des globules purulents sont mélangés aux couches fibreuses encore molles.
2. — Limitante interne de la rétine, saine et d'épaisseur normale.
3. — Couche des fibres du nerf optique, réduite à une très-faible épaisseur, atrophiée et contenant plus d'éléments cellulaires qu'à l'état normal.
4. — Couche granuleuse, composée des débris des cellules sympathiques et de la couche moléculaire séparées par une limitante très-nette de la couche des grains externes.
5. — Couche des grains internes, très-bien conservée dans toute sa hauteur, et nettement limitée par deux liserés vivement colorés en rouge par le carmin.
6. — Au-dessous des grains internes, toute la structure de la rétine est changée : elle ne se compose plus que de travées connectives irrégulièrement disposées et dirigées vers la limitante interne de la choroïde.
7. — Grains internes. Quelques noyaux sont encore adhérents çà et là au tissu hypertrophié des fibres de Müller.
8. — Débris de bâtonnets et de cônes enclavés dans les travées connectives. Les travées fibreuses sont séparées de la limitante choroïdienne (9) par un exsutad (10) qui contient une grande quantité de globules purulents et de débris de l'épithélium polygonal.
11. — Choroïde scléreuse.

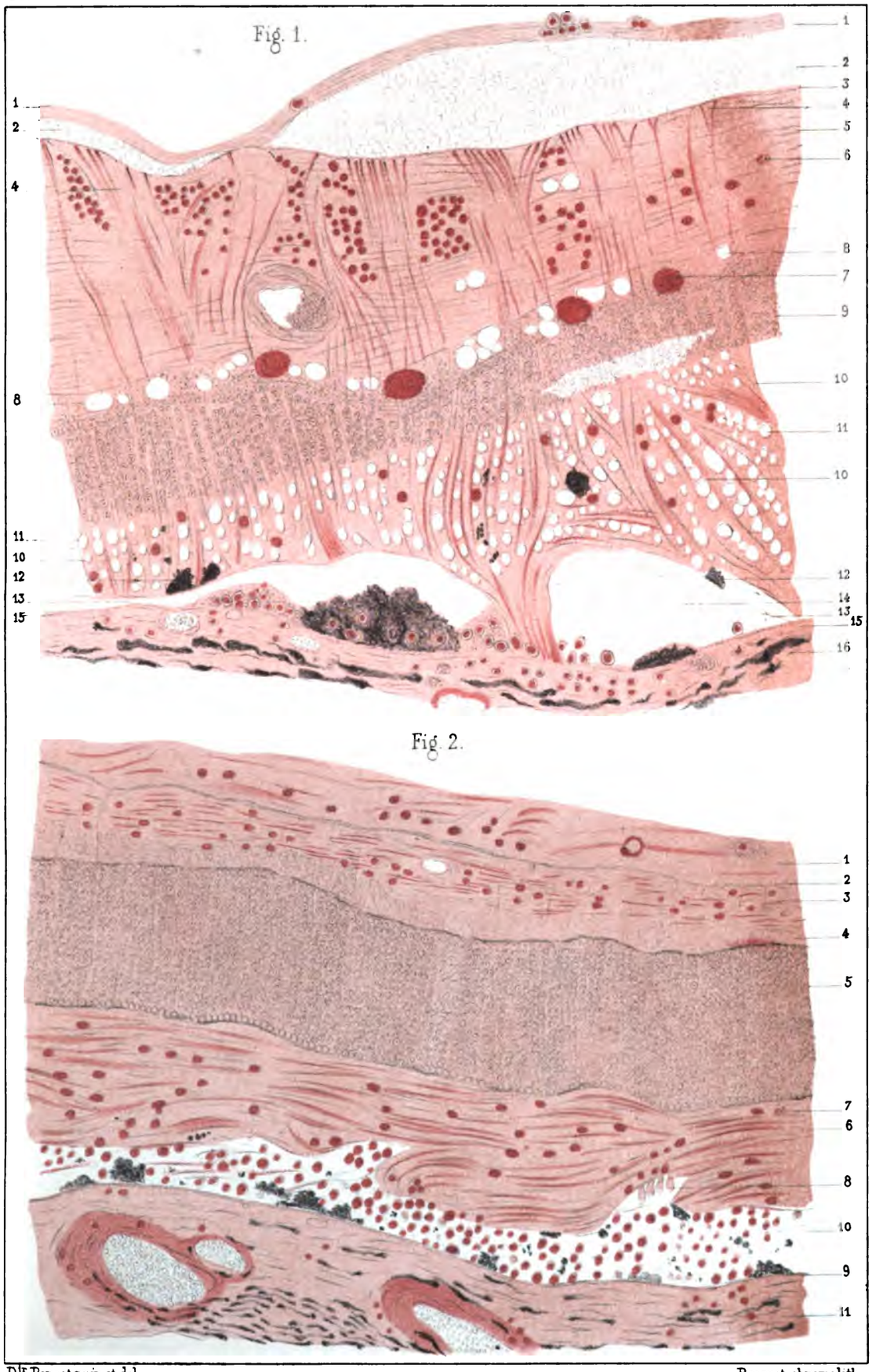

Dr Poncet prép et del. Becquet chromolith.

PLAQUES D'ATROPHIE BLANCHES. (Retino-choroïdite.)

G. Masson Editeur. Paris.

Planche XLVII. — **Rétine.**

Figure I. — G. = 350 D.

Phlébite de la rétine.

La phlébite de la rétine est un fait commun à un grand nombre de maladies des membranes profondes de l'œil, et nous en avons déjà donné un exemple (*pl.* 42) joint à une lésion des bâtonnets et de la couche des fibres du nerf optique. Ici la lésion est plus simple.

Cette figure correspond à une des causes des infiltrations blanches périvasculaires si fréquentes à l'ophthalmoscope.

1. — Limitante interne de la rétine.
2. — Travées de Muller épaissies par la distension de la veine, mais descendant régulièrement dans les couches externes de la membrane.
3. — Noyaux très-abondants, et hypertrophiés ou rendus permanents par l'inflammation de ces parties ; on ne les rencontre que très-rarement à l'état normal.
4. — Section des fibres du nerf optique, fibres de calibre normal. Elles ne sont pas détruites par la phlébite, sinon dans les loges immédiatement contiguës à la paroi de la veine.
5. — Collection de globules de pus, diapédèse péri-vasculaire, dissociant le tissu conjonctif des parois, formant un véritable cordon purulent qui refoule de tous côtés les travées de Muller. La limitante interne conserve sa direction régulière, elle ne décrit pas de courbe parce que le corps vitré la comprime et la maintient.
6. — Calibre de la veine très-rétréci, empli d'une matière granuleuse. Petite prolifération endothéliale, éléments colloïdes.
7. — Vésicules d'œdème séparant les loges de fibres nerveuses de la limitante interne.
8. — Liseré fibreux isolant la veine purulente de la couche des grains internes. Les cellules sympathiques, la couche moléculaire interne ont disparu.
9. — Couche des grains externes très-bien développés.

Figure II. — G. = 350 D.

Sclérose artérielle.

Ce vaisseau provient d'une ancienne rétinite fibreuse avec points purulents.

1. — Limitante interne de la rétine, saine, non épaissie.
2. — Travées de Muller, épaissies, réunies en gros faisceaux.
3. — Fibres du nerf optique coupées perpendiculairement.
4. — Éléments cellulaires, très-abondants au milieu des loges du nerf optique.
5. — Parois artérielles, fortement épaissies. Il est possible d'y reconnaître encore la structure lamellaire, mais l'aspect général de la coupe est celui d'un tissu scléreux pur et presque amorphe. Ces parois contiennent malgré la dégénérescence générale, beaucoup d'éléments cellulaires surtout à la périphérie. La limitante interne, les fibres musculaires, ne sauraient être reconnues.

Fig. 1.

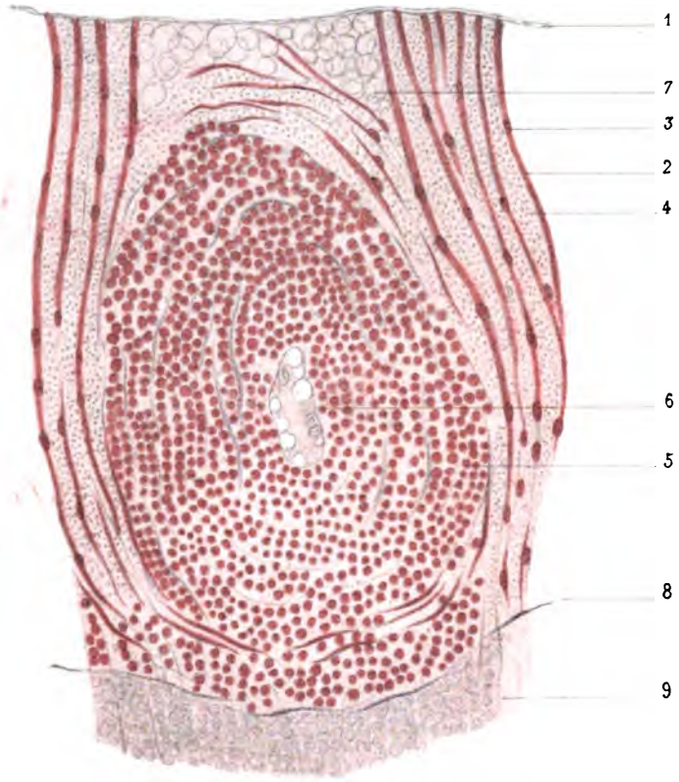

Fig. 2.

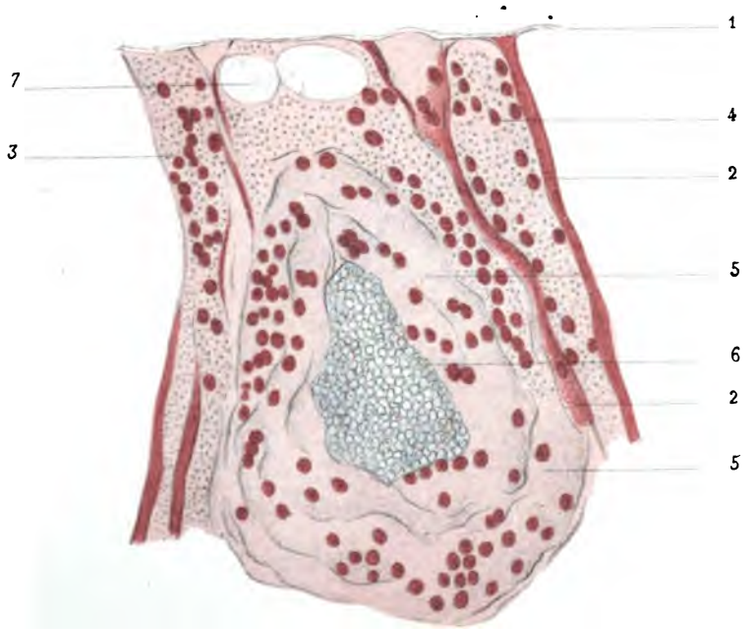

Dr Poncet prép. et del. Becquet chromolith.

LÉSIONS DES VAISSEAUX.

G. Masson Editeur, Paris.

Planche XLVIII. — Rétine.

Figure I. — G. = 350 D.

Sclérose de la rétine. — Migration du pigment.

Cette planche commence la série des maladies pigmentaires de la rétine, si nombreuses dans leurs causes et leurs formes. La figure Ire faisant en partie suite aux altérations des vaisseaux, est un exemple typique de la migration du pigment choroïdien dans la gaîne d'une artère elle-même atteinte de dégénérescence scléreuse.

1. — Limitante interne de la rétine d'où s'échappent quelques fibres minces de Muller non hypertrophiées en cette portion.
2. — Couche des fibres du nerf optique, irrégulière, sinueuse formant des trousseaux épais et scléreux, possédant quelques noyaux.
3. — La couche des cellules sympathiques, la couche moléculaire, les grains internes ont disparu. En somme, au-dessous de la couche des fibres du nerf optique il ne reste plus que des travées très-épaisses, connectives, avec leur endothélium.
4. — Travées connectives dont l'hypertrophie si remarquable n'est pas en rapport avec l'état grêle de ces mêmes fibres à la partie supérieure. Il faut donc admettre que la lésion s'est localisée à la partie la plus externe des fibres de Müller.
5. — Noyaux d'éléments cellulaires, çà et là devenus colloïdes.
6. — Le fait important dans cette figure, outre la sclérose de la rétine, c'est la migration du pigment dont plusieurs petites masses sont disséminées dans la partie la plus interne.

   Ce pigment qui n'est pas brun jaunâtre, mais noir charbon, vient des cellules épithéliales de la choroïde. Dans ce cas, la rétine était décollée en ce point de la choroïde, plus loin elle est adhérente, et les espaces compris dans ces lacunes sont comblés par un exsudat. C'est à travers l'exsudat qu'émigre le pigment soit seul, soit transporté par des leucocytes dont il imprègne le protoplasma ; il vient ainsi se loger dans toute l'épaisseur de la rétine soit irrégulièrement en petites masses, soit le long des vaisseaux.
7. — Grande masse de pigment entourant une artère dégénérée, vitreuse ; ce vaisseau, à la coupe, donne une surface divisée irrégulièrement en parties concentriques, fortement colorées en rouge par le carmin, et laissant au centre, deux petits orifices indiquant le calibre du vaisseau. Le pigment imprègne le protoplasma des endothélium qui forment la gaîne lymphatique du vaisseau, et les cellules nouvelles qui proviennent de l'inflammation du vaisseau.
8. — Éléments cellulaires remplaçant l'épithélium polygonal de la choroïde ; ces cellules très-nettement colorées en rouge par le carmin, ont un protoplasma très-peu abondant, et ne contiennent plus aucune granulation pigmentaire. Nous avons retrouvé ce pigment dans la rétine.
9. — Limitante interne de la choroïde.
10. — Choroïde scléreuse, atrophiée.
11. — Couches externe de la choroïde.

Figure II. — G. = 350 D.

Pigment hémorrhagique entre les fibres du N.O.

(Préparation plate.)

Rétine à plat, privée de ses couches externes par le lavage au pinceau et provenant d'un irido-choroïdite.

1. — Expansion du nerf optique, anastomose des faisceaux des fibres.
2. — Éléments cellulaires placés sous la limitante interne de la rétine.
3. — Groupe de prolifération de ces éléments cellulaires assez nombreux dans cette portion de la rétine.
4. — Pigment logé entre les faisceaux de fibres optiques. Cette rétine présentait en d'autres parties des hémorrhagies du corps vitré. En outre le pigment n'était pas en fines granulations pénétrant le protoplasma, il formait des masses agglutinées, irrégulières, groupées autour de quelques centres d'éléments en voie de prolifération. En somme, ce pigment de nature hémorrhagique s'était rassemblé dans les interstices des faisceaux, mais n'avait pas émigré de la choroïde à travers toute la rétine pour apparaître sous la limitante interne. Nous verrons qu'en cette circonstance, il prend une autre conformation.

Fig. 1.

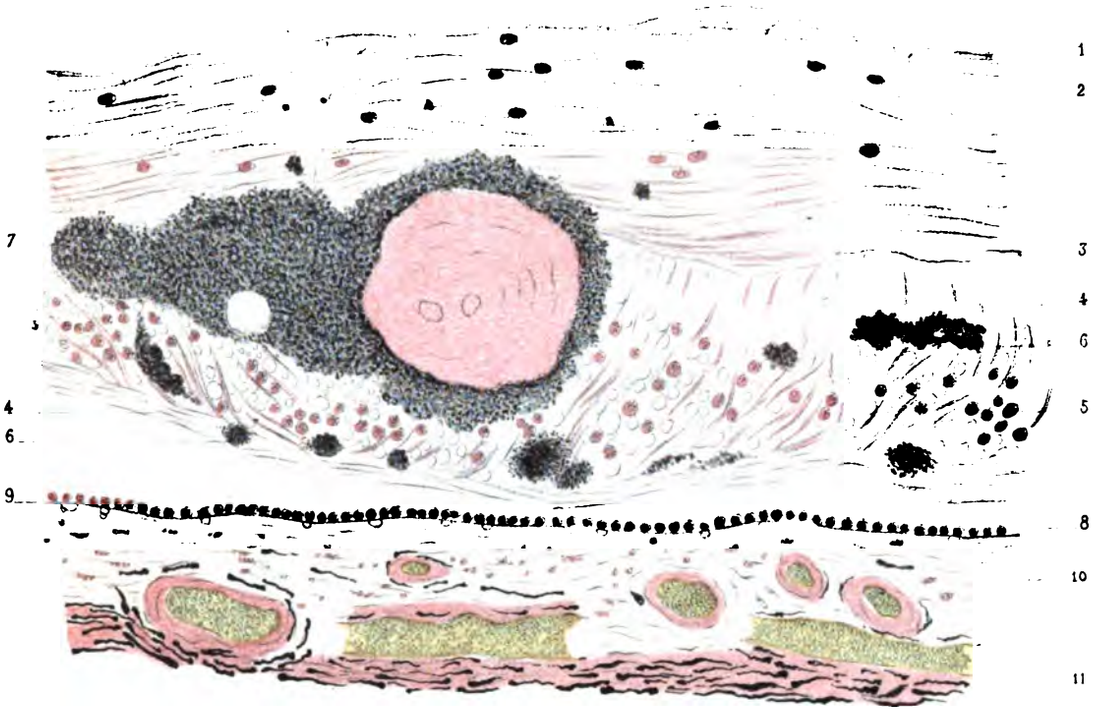

Fig. 2.



Dr Poncet prep et del. Becquet chromolith

1. SCLÉROSE DE LA RÉTINE. _ MIGRATION DU PIGMENT CHOROÏDIEN.
2. PIGMENT HÉMORRHAGIQUE ENTRE LES FIBRES DU N.O.

G. Masson Editeur, Paris.

Planche XLIX. — Rétine.

Rétinite pigmentaire, au début.

Cette planche contient trois préparations provenant d'un cas remarquable de rétinite pigmentaire, sans pigment, où le rétrécissement du champ visuel, l'héméralopie, l'atrophie de la papille, avaient été constatés. Quelques très-rares taches de pigment à la périphérie, visibles à l'ophthalmoscope, avaient permis d'établir positivement le diagnostic. Le malade mourut de scarlatine, et l'examen de l'œil révéla les lésions suivantes de la rétine, outre une choroïdite métastatique très-abondante.

Voir la description détaillée de ce cas in *Bulletin de la Société de chirurgie*, novembre 1875 et in *Annales d'oculistique*, novembre 1875.

Figure I. — G = 350 D.

Épithélium choroïdien.

Cette préparation faite en chassant au pinceau les couches externes de la choroïde, ne contient que la limitante interne sur laquelle repose l'épithélium polygonal. La membrane a été traitée par l'hématoxyline, elle est restée incolore et cette substance n'a décélé aucun noyau ni dans la fibreuse anhyste, ni dans l'épithélium polygonal. Le revêtement si élégant, si régulier, les noyaux vivement colorés en bleu, entourés d'un polygone pigmenté, n'existent plus à la vérité sur cette limitante interne. Les granulations pigmentaires sont comprises dans une masse protoplasmatique à formes mal limitées, ou bien elles sont libres et simplement adhérentes à la fibreuse anhyste. Il ne faut pas oublier que ces granulations sont animées d'un mouvement vibrionien très-marqué.

Tel était l'aspect de l'épithélium polygonal dans cette choroïde d'un œil atteint de rétinite pigmentaire au début, sans lésions appréciables à l'ophtalmoscope.

Figure II. — G. = 150 D.

Rétine à plat, taches de pigment.

La rétine de cet œil ayant été colorée par le carmin, mise à plat et débarrassée légèrement de ses bâtonnets et cônes, il fut aisé de reconnaître à un faible grossissement des taches nombreuses de pigment. Ce pigment, non hémorrhagique, mais absolument choroïdien, occupait par petits groupes très-nombreux la couche des grains externes. Un grossissement plus fort permettait de le reconnaître dans le grain lui-même et sur le contour de cet élément nucléaire.

1. — Grains externes vus de face et par leur côté externe, la limitante interne de la rétine reposant sur la plaque de verre, et la limitante externe contre le couvre objet.
2. — Groupes de pigment très-nombreux dans toute l'épaisseur de la couche des grains externes.
3. — Vaisseau vu confusément au-dessous des grains, pas de pigment autour de lui.

Figure III. — G. = 350 D.

(Coupe perpendiculaire de la rétine dans la portion périphérique où existait surtout la coloration pigmentaire.)

Cette préparation est le contrôle de la précédente.

1. — Limitante interne.

2. — Fibres de Müller, en faisceaux, un peu hypertrophiées.
3. — Couche des fibres du nerf optique, très-étroite; mais il ne faut pas oublier que la rétine est prise à la portion ciliaire.
4. — Vésicules d'œdème sous la limitante interne, entre les colonnes de Müller.
5. — Cellules sympathiques dont quelques-unes sont détruites. (La rétine a été recueillie après la mort.)
6. — Couche moléculaire interne.
7. — Grains internes, exempts de tout pigment. Les vaisseaux de la rétine, remarque de la plus haute importance dans la physiologie de la rétinite pigmentaire, ne dépassent pas cette couche de grains internes.
8. — Couche moléculaire externe.
9. — Grains externes.
10. — Débris des bâtonnets et des cônes.
11. — Groupes de pigment, n'occupant que la couche des grains externes, ayant traversé la limitante externe, les interstices des bâtonnets et des cônes, et provenant de l'épithélium choroïdien (*fig.* 1.) On ne rencontre pas de vaisseaux dans les grains externes, le pigment ne peut donc y suivre la gaîne externe vasculaire, comme dans les couches internes de la rétine. De là son aspect particulier, sa disposition en petits groupes, et non en ramifications vasculaires.

Cette portion reproduit en coupe l'aspect plat de la figure 11.

Fig. 1.



Fig. 2.



Fig. 3.

Dr Poncet prep et del. Becquet chromolith.

RETINITE PIGMENTAIRE (début)

G. Masson Editeur, Paris

Planche L. — **Rétinite.**

Figure I. — G. = 350 D.

Rétinite pigmentaire. — Tache pigmentaire.

1. — Grains externes de la rétine, vus sans être bien au point.
2. — Cellules imprégnées de pigment, immédiatement placées contre les grains; les bâtonnets et les cônes ayant disparu.

Ces taches pigmentaires de la rétine ne présentent pas la configuration des vaisseaux, dont elles ne suivent pas ici les contours. Dans cette région, en effet (partie la plus externe des graines externes) les vaisseaux n'existent pas. Les cellules pigmentaires sont bien ici les cellules pigmentaires polygonales de la choroïde elles-mêmes, mais complétement modifiées par leur adhérence à la rétine. Elles n'ont plus leur forme pentagonale si précise; elles ont quelques angles émoussés; là elles sont complétement sphériques; ailleurs elles s'effilent comme des endothéliums; mais elles conservent toujours leur pigment, et surtout leur énorme noyau transparent si caractéristique de l'épithélium choroïdien. Du reste nous n'avons pu reproduire dans cette figure tous les types de dégradation de ce revêtement épithélial; mais sur cette préparation même il était aisé de retrouver à côté des plaques analogues à celles que nous figurons, des épithéliums à six côtés assez bien conservés : la filiation est donc complète.

Figure II. — G. = 350 D.

Imprégnation des vaisseaux.

1. — Grains internes.
2. — Vaisseaux dont la paroi externe est complétement recouverte de pigment.

Ces vaisseaux ainsi pigmentés répondent à ces figures étoilées fournies par l'ophthalmoscope dans les rétinites pigmentaires. Mais c'est là un processus général qu'on rencontre dans beaucoup de lésions de la rétine compliquées d'altérations du côté de la choroïde. Voici comment cette pigmentation s'effectue : la rétine dans ces cas s'atrophie, et ses vaisseaux sont le plus souvent sclérosés. Les bâtonnets et les cônes disparaissent par plaques et dans ces lacunes se forment les taches irrégulières de la figure 1. Mais si l'atrophie est plus prononcée, si les grains externes disparaissent en quelques points sous l'influence de l'hypertrophie scléreuse des vaisseaux, ceux-ci se trouvent en contact direct avec l'épithélium polygonal, et cet épithélium adhère à leurs parois; de là ces dessins retraçant le parcours des vaisseaux.

Nous avons bien retrouvé çà et là sur ces préparations des endothéliums imprégnés de grains pigmentaires et ce processus est assurément possible et vrai dans certains points; il peut même dans d'autres conditions être le plus général dans ces figures vasculaires; mais ici le mode de pigmentation était analogue à celui de la figure précédente, avec cette particularité que l'adhérence de l'épithélium polygonal déplacé suivait exactement le contour des vaisseaux.

L'aspect de ces éléments épithéliaux accolés aux parois vasculaires est exactement celui de la figure 1 dont nous avons démontré l'identité avec l'épithélium polygonal : même régularité et même richesse de pigment, même noyau, même déformation, et çà et là mêmes éléments à cinq côtés encore reconnaissables.

Comme contre épreuve, si après avoir séparé la rétine de la choroïde on regarde les points identiques qui étaient en contact, on retrouve sur la limitante interne de la choroïde les vides correspondants à la pigmentation de la rétine.

Fig. 1.

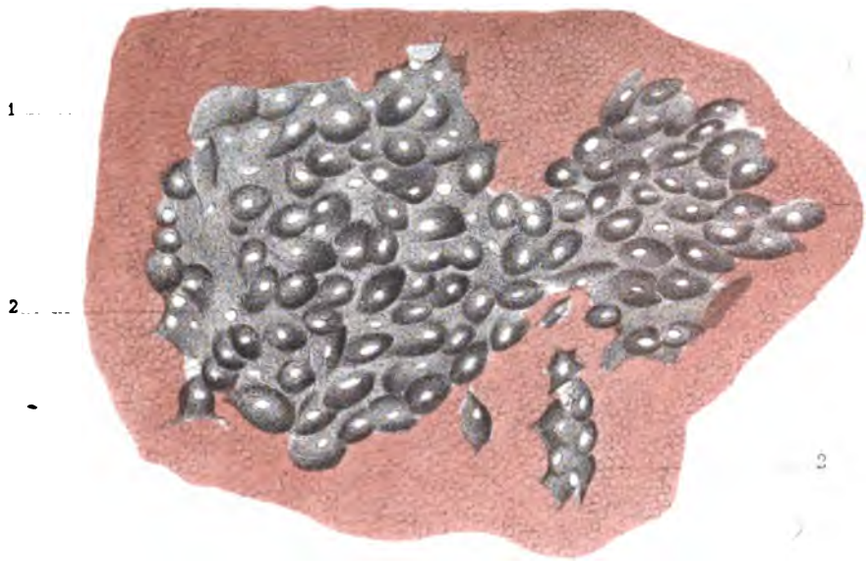

Fig. 2.

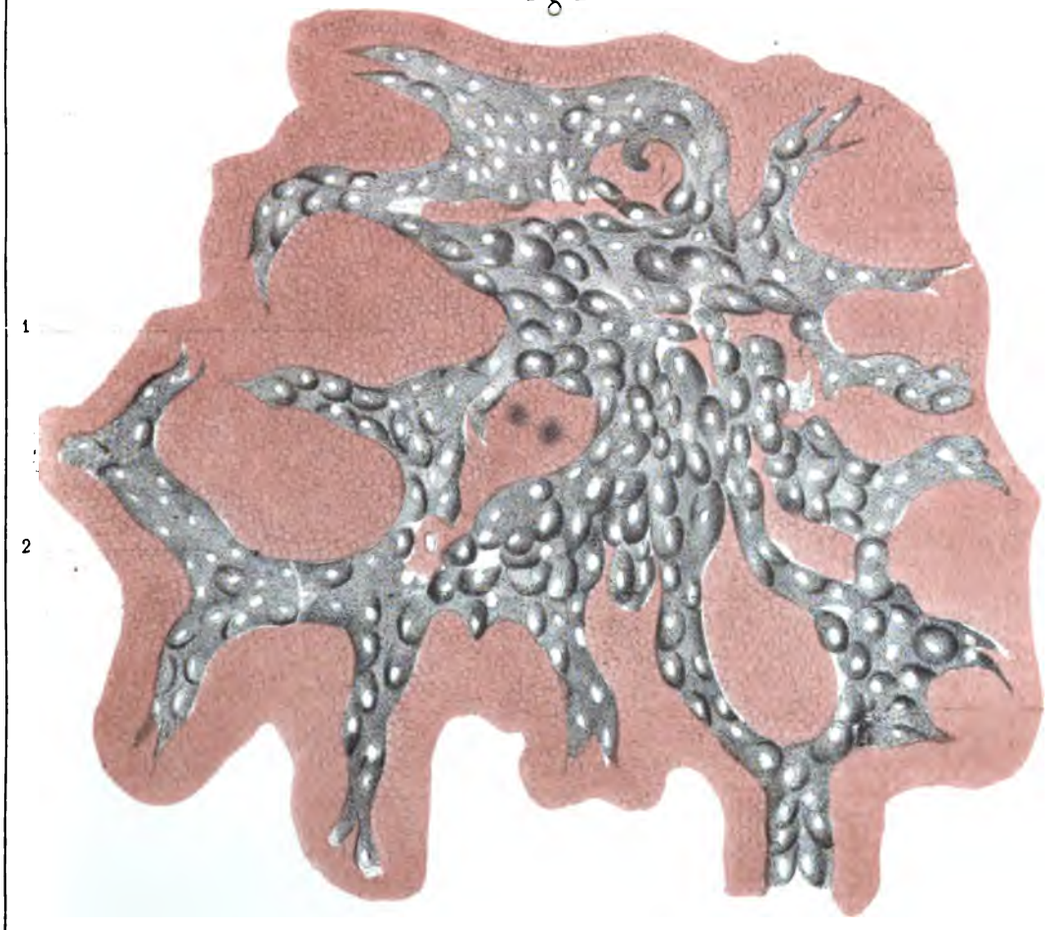

Dr Poncet prep et del. Becquet chromolith.

RETINITE PIGMENTAIRE.

G. Masson Editeur. Paris.

Planche LI. — Rétine.

Figure I. — G. = 350 D.

Anévrysmes des artères de la rétine. — Pigmentation de la gaîne.

Les préparations qui se rapportent à toutes ces figures proviennent d'un glaucome hémorrhagique dont l'excavation a été représentée planche 26. Elles sont colorées à l'hématoxyline.

1. — Couche des fibres du nerf optique entre les faisceaux desquelles les grains internes sont aperçus.
2. — Quelques cellules sympathiques placés entre les faisceaux optiques et dans un plan plus profond.
3. — Vaisseau à renflement variqueux, en chapelets. Sa paroi légèrement teintée en bleu par l'hématoxyline est tout à fait isolée de la gaîne lymphatique.
4. — Gaîne lymphatique fortement pigmentée et d'un volume beaucoup plus considérable que le vaisseau lui-même.

Le mode de pigmentation de ces gaînes lymphatiques est double; il a lieu souvent par accolement direct de l'épithélium polygonal choroïdien sur la gaîne même, quand la rétine sclérosée a perdu ses couches externes. Ces épithéliums se modifient ensuite dans leur forme au point d'être méconnaissables. Mais il est incontestable que l'endothélium de cette gaîne se charge aussi de pigment; dans ce cas l'élément cellulaire pigmenté est plus allongé, se rapproche plus en un mot de la figure sinueuse de cet endothélium, la pigmentation de la cellule est surtout beaucoup plus faible. Quelques granules pigmentaires la teintent en noir, toutefois l'abondance du pigment dans le protoplasma n'est pas comparable à celle des granules pigmentaires dans les éléments primitivement polygonaux et directement appliqués sur les contours du vaisseau.

Figures II et III. — G. = 350.

1. — Couche de grains internes.
2. — Vaisseaux avec dilatations anévrysmatiques.

Sous l'influence de la distension, la paroi du vaisseau est devenue complétement amorphe, et ne constitue plus qu'une membrane hyaline excessivement mince.

3. — Il est aisé de suivre ces vaisseaux en chapelets dans leur gaîne lymphatique (3). Celle-ci se dilate avec eux, et l'espace qui la sépare du vaisseau lui-même est très-appréciable. La dilatation peut acquérir jusqu'à 5 et 6 fois le volume primitif du diamètre vasculaire.
4. — Masses pigmentaires répandues irrégulièrement sur l'enveloppe lymphatique de l'anévrysme; sur ces préparations, le mode d'imprégnation paraît être surtout l'absorption du pigment par l'endothélium, après destruction des cellules polygonales. Aux plus forts grossissements, quelques cellules choroïdiennes déformées pouvaient cependant être reconnues.

Figure IV. — G. = 100 D.

Aspect général d'un réseau vasculaire rétinien, sclérosé, anévrismatique et pigmenté.

1. — Couche des grains internes.
2. — Petits anévrysmes ampulaires.

3. — Gaîne lymphatique bien isolée du vaisseau.

4. — Masses pigmentaires recouvrant la gaîne lymphatique. C'est exclusivement sur la gaîne que porte la pigmentation, la paroi vasculaire même aussi altérée qu'elle soit, ne présente pas de granulation pigmentaire. Ces mailles de réseau noir ne mesurent guère plus, en moyenne, de $0^{mm},06$ ou de 1 dixième de millimètre, dimension qui fait comprendre leur aspect si minime à l'ophtalmoscope : les plus grosses seules sont distinctes avec le miroir. L'aspect étoilé, interrompu, corpusculaire, serait remplacé à un plus fort grossissement, par un lacis anastomotique comme celui que donne cette figure.

Quand le capillaire arrive à reposer directement sur la membrane épithéliale noire de la choroïde, il faut bien admettre l'imprégnation directe : mais quand le capillaire est séparé de la choroïde par l'épaisseur de la couche des grains, quand le contact n'est pas immédiat, le transport du pigment dans la gaîne lymphatique, après destruction des cellules choroïdiennes, puis le dépôt des granulations pigmentaires dans l'endothélium peri-vasculaire, sont les seuls modes admissibles. Ces granulations émigrent souvent beaucoup plus loin, dans la rétine et le corps vitré.

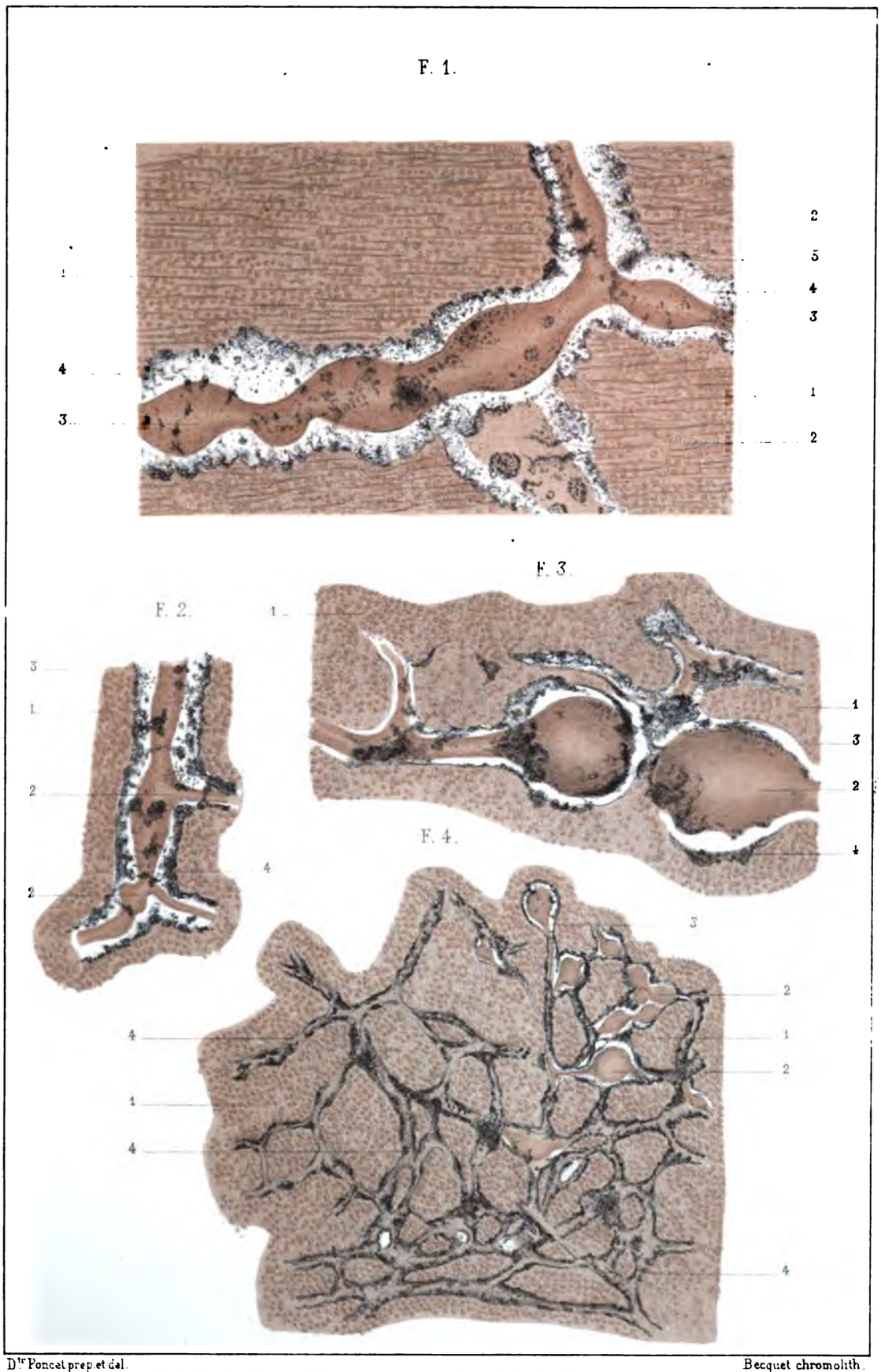

Dr Poncet prep. et del. Becquet chromolith.

PIGMENTATION DE LA GAINE DES VAISSEAUX.
DILATATION ANÉVRYSMALE DES ARTÈRES DE LA RÉTINE.

G. Masson Editeur. Paris.

Planche LII. — Rétine.

Figure I.

Gliome. — Tumeur gliomateuse ayant envahi tout le globe oculaire.

Ce dessin fait à un minime grossissement à la chambre claire, montre très-exactement la disposition du néoplasme dans l'enveloppe sclérotícale. (Voir mémoire sur le gliome par MM. Gayet et Poncet, in *Archives de physiologie*, mai 1875.)

1. — Sclérotique amincie et distendue.
2. — Débris de l'iris et de la choroïde.
3. — La tumeur proprement dite forme une masse pultacée, blanchâtre, au centre de laquelle existait une dépression occupée par un liquide hémorrhagique. Elle était arrivée à son dernier degré de développement.
4. — Propagation de la tumeur en dehors de la sclérotique. Disposition remarquable : il n'y a pas là de perforation à l'emporte-pièce comme dans les sarcomes; nous en verrons le motif.
5. — Nerf optique, entièrement dégénéré.
6. — Gaîne du nerf optique devenue gliomateuse.

Figure II. — G. = 500 D.

Éléments du gliome isolés.

Ces cellules qui mesurent de 6 à 8 μ sont composées d'un noyau très-granuleux, et d'une petite zone protoplasmatique. Comme la prolifération est très-active, elles prennent souvent par juxtaposition une figure polygonale. Ces petits éléments se colorent très-vivement par la purpurine comme les grains de la rétine, avec lesquels ils ont la plus grande analogie. Décrire le gliome comme une tumeur de substance nerveuse n'est plus admissible aujourd'hui : le gliome est un sarcome à fines cellules, sarcome né aux dépens du tissu conjonctif de la rétine, et mieux, croyons-nous, aux dépens de l'endothélium de ces tissus, c'est-à-dire des cellules de la névroglie, ou des grains soit externes soit internes. Toute discussion pour savoir si la tumeur naît plutôt dans les couches du nerf optique ou des cellules ganglionnaires ou des grains externes ou internes tombe devant la nature sarcomateuse de la tumeur, et son origine névroglique. Plusieurs types de ces tumeurs ont reçu le nom de gliô-sarcomes.

Figures III et IV. — G. = 150.

Vaisseaux envahis par la prolifération du gliome. Il existe dans l'intérieur même du vaisseau une prolifération endothéliale très-nette. Mais dans les parois externes le mode de propagation est tout à fait particulier au gliome.

Figure V. — G. = 350.

Corpuscule de la cornée en voie de prolifération, dans ce cas de gliome.

Figure VI. — G. = 350.

Prolifération de la paroi d'un capillaire.

Figure VII. — G. = 350.

Gliome dans la choroïde.

1. — Masses de cellules gliomateuses.
2. — Aucune tumeur ne présente au même degré que le gliome le mode de pro-

pagation par multiplication de ses éléments en rangées successives linéaires. Les cellules dissocient ainsi les lames du tissu, les traversent pour former au dehors de véritables masses (*fig.* 1).

Elles ne les trouent pas à l'emporte pièce par pression pour ainsi dire, comme le sarcome choroïdien. Le gliome est une tumeur très-molle, elle fuse entre les lamelles conjonctives : ce qui lui permet une marche peut-être plus rapide. Le gliome envahit aussi l'intérieur des vaisseaux par multiplication de l'endothélium ; une fois le vaisseau rompu, les cellules reprennent leur marche interstitielle.

En résumé le gliome est bien dans l'œil une tumeur spéciale au tissu nerveux, à la rétine ; mais dans la rétine elle naît du tissu conjonctif, de la névroglie, des grains.

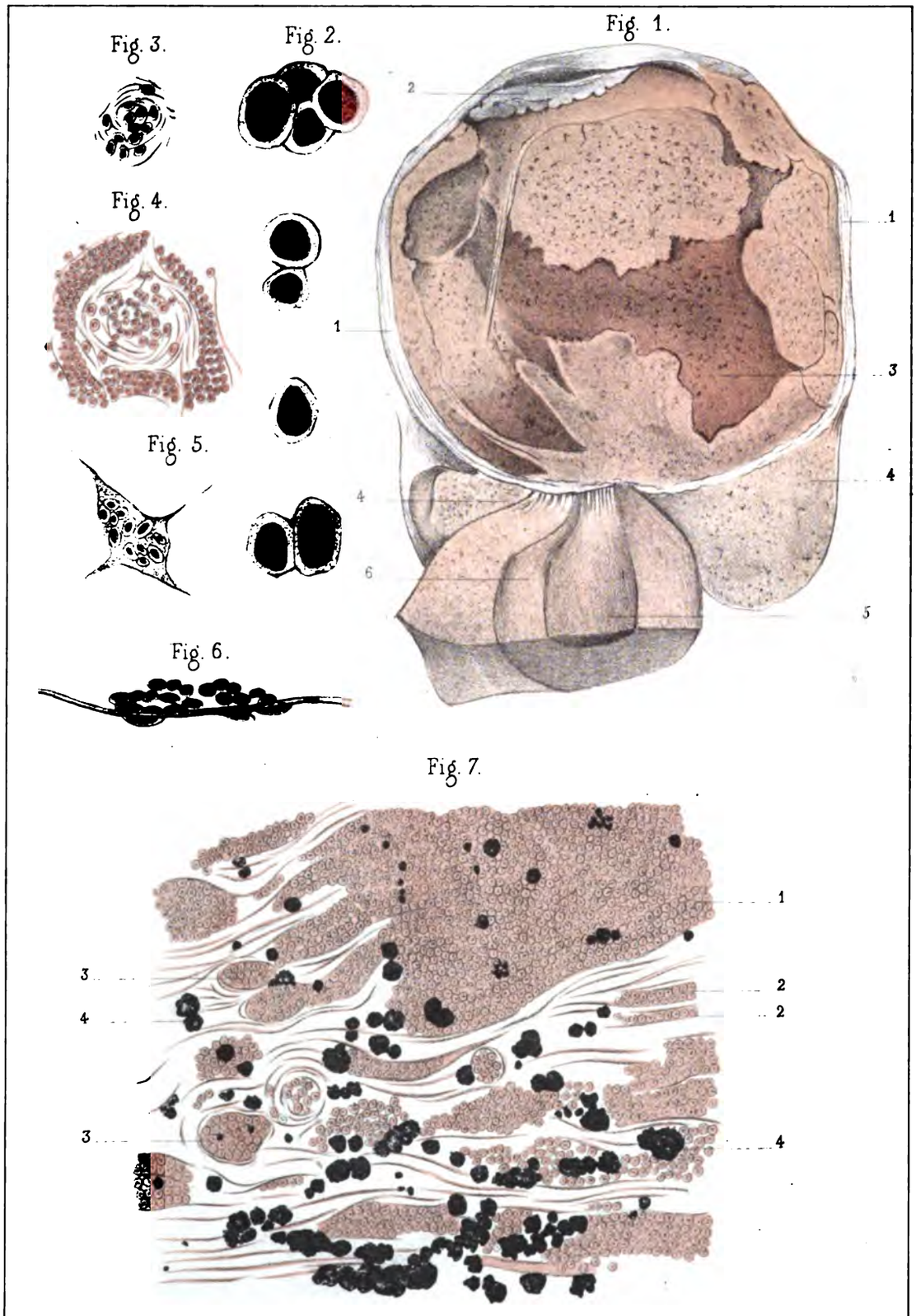

Dr Poncet prep. et del. Becquet chromolith.

GLIOME.

G. Masson Editeur. Paris.

Planche LIII. — Rétine.

Figure I.

Cysticerque sous-rétinien. — Section équatoriale de l'œil passant par la vésicule du cysticerque.

1. — Sclérotique.
2. — Choroïde.
3. — Rétine décollée.
4. — Repli de la rétine entourant la vésicule du cysticerque.
5. — Vésicule où était logé le cysticerque.
6. — Corps vitré.
7. — Partie centrale du corps vitré avec quelques hémorrhagies.
8. — Exsudat choroïdien.

Nous n'avons pas ici à donner la figure du cysticerque à crochets : son action sur les membranes et les milieux de l'œil dans ce cas, est absolument celle d'un corps étranger, action irritative portée à ses dernières limites et produisant tous les effets décrits au décollement de la rétine. Dans la position occupée par ce cysticerque, les mouvements de la tête n'avaient pas été visibles; il n'avait pas, en effet, pénétré dans le corps vitré, et se trouvait caché derrière la membrane nerveuse elle-même épaissie.

Figure II. — G. = 100 D.

Portion des membranes de l'œil fermant la loge du cysticerque.

1. — Choroïde atrophiée, scléreuse.
2. — Points présentant des éléments embryonnaires.
3. — Pigment choroïdien, inégalement distribué.
4. — Tissu rétinien. La rétine devenue fibreuse et ne présentant plus aucune trace de ses couches normales, a conservé cependant un caractère précieux pour la reconnaître : elle reste jaune dans la coloration des pièces par le picro-carminate, tandis que le tissu embryonnaire nouveau se colore vivement en carmin.
5. — Portion du tissu rétinien devenu embryonnaire.
6. — Masses pigmentaires, non hémorrhagiques, non charbonneuses, venues du pigment des cellules choroïdiennes polygonales détruites. Quand la choroïde se soude au tissu de la rétine, l'épithélium est tombé, et ce sont les reliquats de cette desquammation qui émigrent dans les tissus voisins.

Figure III. — G. = 100 D.

Disposition des tissus près de la loge du cysticerque.

1. — Choroïde atrophiée, sinueuse.
2. — Partie embryonnaire de la choroïde.
3. — Épithélium choroïdien inégalement réparti sur la limitante interne.
4. — Portion de tissu fibreux placée directement en avant de la choroïde. Elle en est séparée : 1° par un exsudat hémorrhagique, contenant des globules blancs, et des vésicules colloïdes (4'); 2° par un liseré, sur lequel une portion du pigment choroïdien détaché de la fibreuse anhyste est resté adhérent.

5. — Masses pigmentaires émigrées dans le tissu conjonctif de nouvelle formation.
6. — Ligne sur laquelle s'insère le tissu rétinien détaché de la choroïde.
7. — Tissu rétinien, ne se colorant pas en rose par le picro-carminate. Ce tissu formé de travées connectives avec quelques cellules névrogliques colorées en rose, reste perpendiculaire à la choroïde.
8. — Tissu conjonctif de nouvelle formation placé en dedans de la rétine décollée. Ce tissu contenait des vaisseaux : artérioles et veines. Il était riche en cellules vaso-formatrices. (*Voyez* fig. 1, pl. 21.)
9. — Hémorrhagie dans le tissu fibreux né du corps vitré.

FIGURE IV. — G. = 100 D.

Transformation embryonnaire de la rétine et de la choroïde.

1. — Choroïde entièrement embryonnaire. Cette membrane n'est réellement reconnaissable qu'aux débris de fibrilles qui représentent les lamelles primitives.
2. — Débris de la lamina fusca.
3. — Limitante interne anhyste de la choroïde.
4. — Limitante externe de la rétine.
5. — Exsudat mélangé de globules blancs et de vésicules colloïdes : il sépare la rétine de la choroïde.
6. — Rétine entièrement dégénérée, embryonnaire. Rien ne pourrait faire reconnaître son état primitif si elle n'était pas en continuité directe sur les côtés avec des portions rétiniennes plus normales.

Fig. 2.

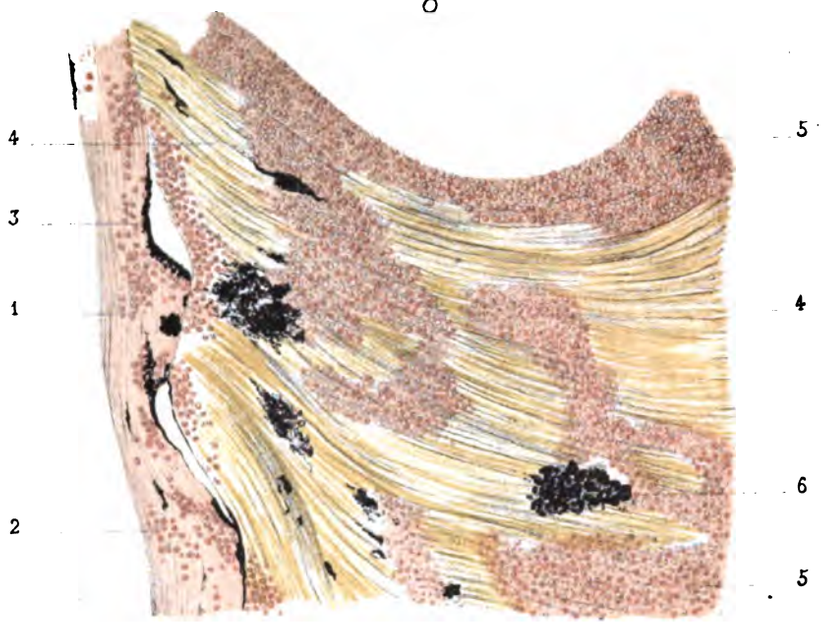

Fig. 1.

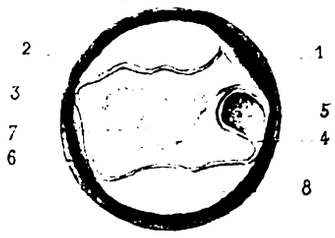

Fig. 3.

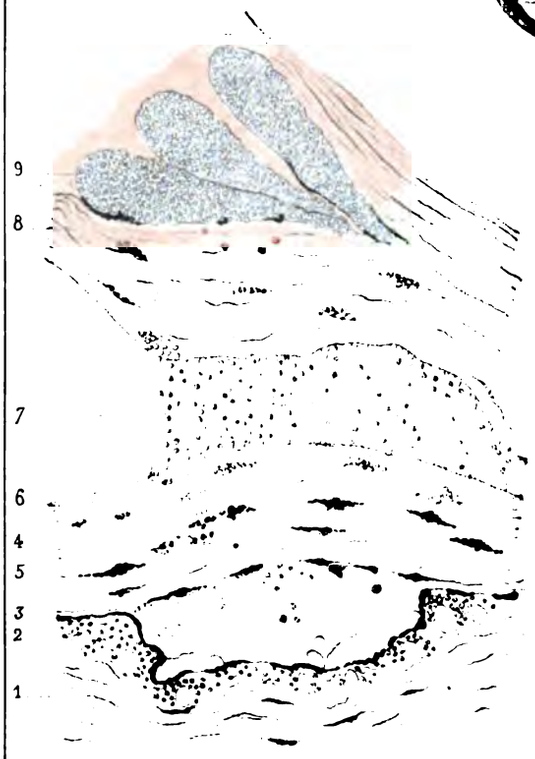

Fig. 4.

Dr Poncet prép. et del. Becquet chromolith.

CYSTICERQUE.

G. Masson Editeur. Paris.

Planche LIV. — Albuminurie.

Figure I. — G. = 90 D.

Tache graisseuse de la rétine.

Coupe de la rétine au niveau d'une tache blanche graisseuse, perpendiculairement à la direction des fibres optiques. La rétine offre un renflement considérable dans la partie médiane, siége de la tache blanche. Les deux extrémités de la coupe représentent, au contraire, des parties saines.

1. — Éléments cellulaires amassés dans le corps vitré, en face de la tache graisseuse, en dedans de la rétine.
2. — Limitante interne, d'épaisseur normale.
3. — Coupe perpendiculaire des fibres de l'expansion du nerf optique qui ont à ce niveau leur diamètre normal. Ces sections sont traversées par des fibres de Müller saines. Cependant, à la périphérie de la tache, des fibres de Müller, repoussées latéralement, décrivent une courbe en demi-cercle avant de rejoindre les autres couches de la rétine.
4. — Fibres optiques dégénérées, hypertrophiées, coupées perpendiculairement. Les fibres dissociées, disposées irrégulièrement, mal contenues par les fibres de Müller, elles-mêmes disjointes et altérées, laissent voir, même à un faible grossissement, à leur centre, une partie vivement colorée en rose par le carmin et simulant un noyau.
5. — Cellules sympathiques, elles ont disparu au niveau de la tache graisseuse.
6. — Couche moléculaire interne.
7. — Couche de grains internes, irrégulière, comprimée en quelques points.
8. — Couche moléculaire externe.
9. — Grains externes.
10. — Limitante externe.

11 et 12. — Bâtonnets et cônes avec leurs deux segments.

Les cinq dernières couches de la rétine ne présentent en ce point aucune altération grave. L'intégrité des bâtonnets et des cônes est surtout remarquable.

Figure II. — G. = 350 D.

Fibres du N. Optique.

Coupe de la couche des fibres optiques dans une tache blanche graisseuse avec œdème.

L'épaisseur de cette couche est deux fois plus grande qu'à l'état normal. Les lésions essentielles sont la dégénérescence des fibres nerveuses, l'œdème interstitiel, l'épaississement des travées de Müller.

1. — Gros éléments cellulaires à large noyau, appartenant au corps vitré, situés en dedans de la limitante interne, et surtout abondants près de la rétine.
2. — Limitante interne, épaissie, à doubles contours très-nets. Il n'est pas rare d'observer un véritable décollement du corps vitré dans ces circonstances. Les éléments nouveaux s'accumulent alors entre la rétine et la hyaloïde; ils peuvent provenir soit de la multiplication des éléments normaux du corps vitré, soit, par filtration, des vaisseaux rétiniens.
3. — Travées de Müller, réunies en faisceaux volumineux, formant des loges comblées par la section des fibres optiques et le liquide de l'exsudat.
4. — Fibres optiques dégénérées, colorées par le carmin : dans certaines coupes la partie centrale est plus fortement colorée. Celle-ci figure assez bien un noyau, cependant il n'y a jamais de nucléole; la section, si elle a porté obliquement sur

la fibre, ne donne plus un cercle, mais bien un ovale, et dans le fond de la section l'élément central se prolonge comme un cylindre. Toutes les sections n'offrent pas ce corps central ; la coupe est alors homogène.

5. — A la partie la plus externe de la coupe existent encore quelques fibres légèrement hypertrophiées, dont le petit volume fait bien saisir le degré d'altération des fibres supérieures.

6. — Œdème : liquide amorphe non coagulé en fibrilles, non coloré par le carmin, cloisonné par les travées de Müller, enveloppant les fibres optiques.

7. — Artère. La membrane interne est le siége d'une prolifération anormale.

Fig. 1.

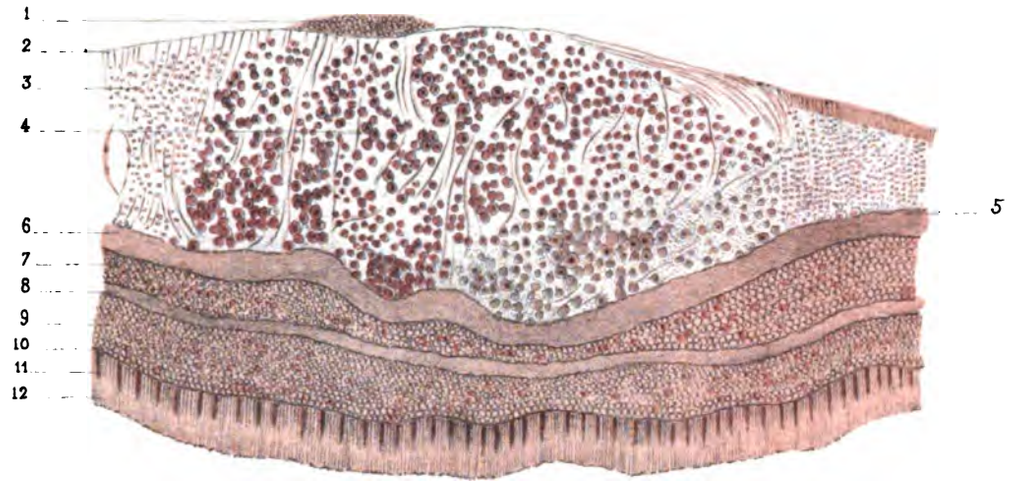

Fig. 2.

Dr Poncet prep. et del. Becquet chromolith.

1. PLAQUE GRAISSEUSE DE LA RÉTINE. — 2. DÉGÉNÉRESCENCE DES FIBRES DU N.O.

G. Masson Editeur, Paris.

Planche LV. — **Albuminurie.**

Figure 1. — G. = 250 D.

Tache brillante graisseuse de la rétine.

Coupe perpendiculaire aux fibres optiques, dans une tache graisseuse, et ne contenant que ces fibres optiques.)

La rétine est quadruplée d'épaisseur. A gauche de la préparation existe encore une portion à peu près saine, avec un peu d'œdème, et pouvant servir de comparaison. La figure ne contient que la couche des fibres du nerf optique et quelques cellules sympathiques.

1. — Limitante interne de la rétine dessinant très-nettement le relief de la tache graisseuse.
2. — Fibres de Müller déjà réunies en gros faisceaux, portion œdémateuse de la rétine.
3. — Fibres du nerf optique refoulées contre la couche des cellules sympathiques; elles ont leur diamètre normal.
4. — Cellules sympathiques normales comprises entre deux bandes de névroglie. Ces travées sont accolées dans le reste de la préparation, et les cellules sympathiques ont alors disparu. Il n'est pas rare cependant de les rencontrer presque saines au-dessous de petites taches graisseuses, mais dans cette préparation l'hypertrophie de la couche des fibres est telle, qu'elle a déterminé la destruction de ces cellules sympathiques par compression.
5. — Fibres de Müller en faisceaux, hypertrophiées, irrégulièrement distribuées.
6. — Fibres du nerf optique coupées perpendiculairement à leur direction. Cette section donne une forme circulaire plus ou moins régulière; l'élément est coloré par le carmin et ne présente pas de partie centrale imitant un noyau.
7. — Gros éléments provenant aussi de la section des fibres optiques. Ils offrent toutes les formes produites par des sections, plus ou moins obliqués, d'un cylindre : ovales parfaits, ovoïdes, terminés par un filament.

Au centre existe une portion plus colorée par le carmin; la forme de corps central correspond également aux différentes sections d'un cylindre.

Par transparence, en abaissant la vis du microscope, il est aisé de suivre ce corps nucléoïde, qui devient alors une grosse fibre homogène.

8. — Petits amas graisseux, non colorés par le carmin, formés par une quantité de fines molécules, plus rarement par de grosses vésicules adipeuses. Ces amas graisseux n'atteignent jamais des dimensions considérables et ne dépassent rarement le volume des plus grosses fibres hypertrophiées.
9. — Artère. La lumière du vaisseau montre une endartérite très-prononcée.

Figure 2, 3. — G. = 500 D.

Éléments isolés de la tache graisseuse, vus à un plus fort grossissement.

Ces sections des fibres optiques présentent deux portions très-distinctes et figurent, à s'y méprendre, un élément cellulaire avec son noyau et son protoplasma; mais ces caractères disparaissent à un examen plus attentif.

La partie périphérique est déchiquetée, irrégulière (10), à prolongements annonçant des ruptures dans la dissociation ; elle est légèrement teintée par le carmin.

La partie centrale (11) simulerait assez bien un noyau ; cependant il n'y a jamais ni noyaux vrais, ni nucléoles, dans ces éléments choisis parmi les plus hypertrophiés. Les trois éléments des figures 2 et 3 démontrent d'une façon indiscutable que nous n'avons pas au centre un noyau avec nucléole, mais bien un véritable cordon plus ou moins gonflé, contourné sur lui-même et dont les extrémités, sections de cylindres, sont visibles à différentes profondeurs.

Ces taches, dites graisseuses bien qu'elles ne soient pas constituées en majorité par la graisse mais par une substance colloïde qui réfracte plus fortement la lumière que les exsudats, sont remarquables à l'ophthalmoscope, à l'image droite, par leur aspect pointillé et brillant. Elles résultent d'un amas de fines taches blanches scintillantes, siégeant de préférence, en couronne, autour de la tache jaune. Il n'est pas rare d'y reconnaître un mélange de pigmentation noire.

Bien que cet aspect diffère essentiellement du blanc mat uniforme, non criblé, spécial aux taches exsudatives (P. LVI), le diagnostic peut en être quelquefois difficile, parce que la dégénérescence des fibres optiques s'allie aux proliférations de la limitante interne, aux exsudations séreuses, ou aux épanchements fibrineux.

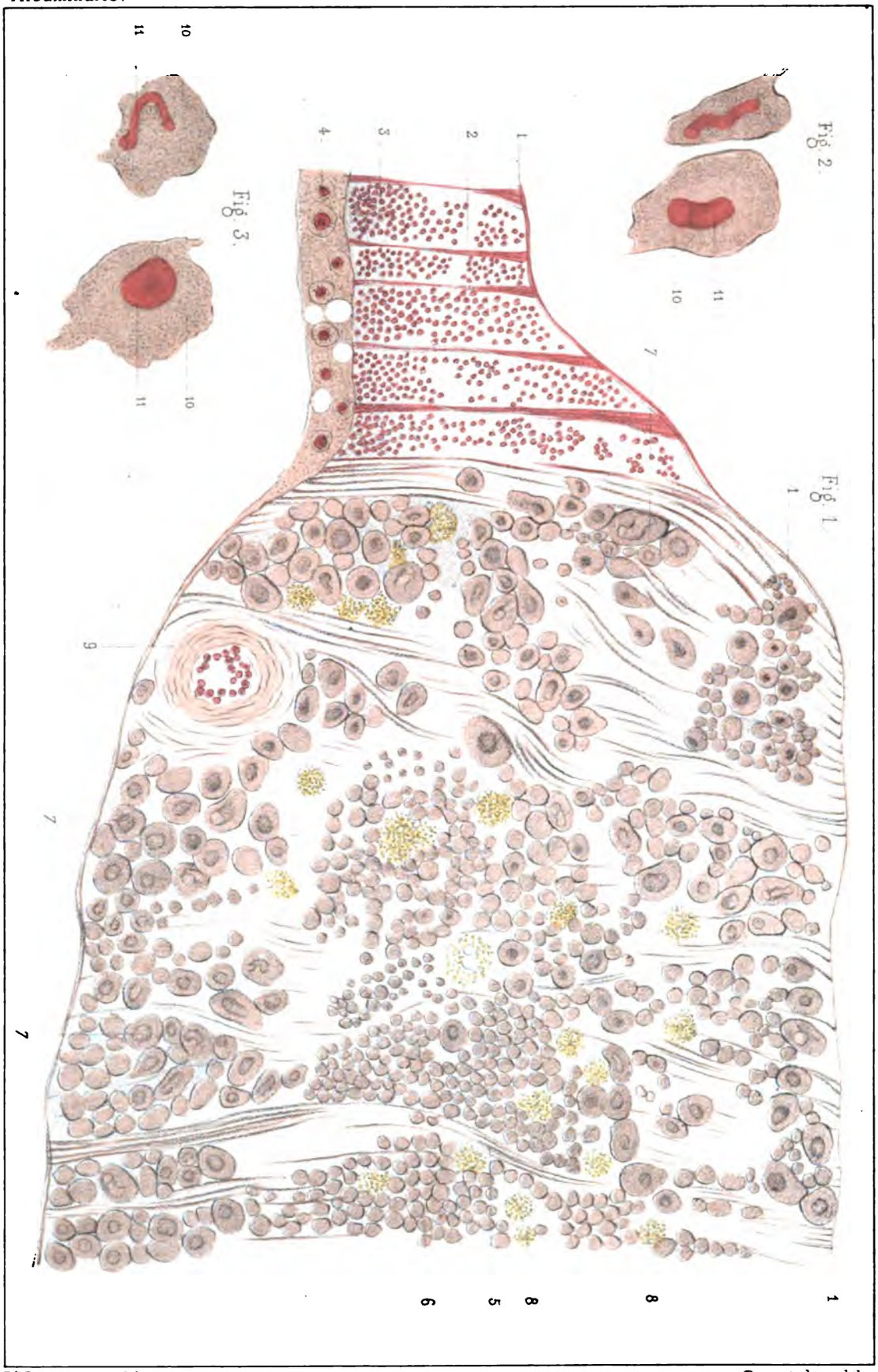

Dr Poncet prep. et del. Becquet chromolith

TACHE GRAISSEUSE BRILLANTE DE LA RÉTINE.

G. Masson Editeur. Paris.

Planche LVI. — Albuminurie.

Figure I. — G. = 250 D.

Plaque blanche exsudative de la rétine (portion interne).

Section de la couche des fibres du nerf optique dans la rétine, au niveau d'une tache blanche, non graisseuse, d'aspect blanc uniforme, d'une grande étendue, dite d'exsudat.

Comme dans les figures précédentes, l'épaisseur de la rétine est augmentée; mais ici, avec une première partie interne entièrement occupée par la fibrine, les fibres de l'expansion optique sont refoulées en dehors, contre les autres couches de la membrane nerveuse, sans que les fibres optiques soient dégénérées.

1. — Limitante interne de la rétine.
2. — Fibres de Müller réunies en gros faisceaux : les attaches à la limitante interne sont conservées, mais ces travées sont irrégulièrement distribuées, et au lieu d'une disposition en lignes parfaitement droites et très-serrées, la coupe montre des faisceaux coupés en différents points et non parallèles.
3. — Entre les fibres de Müller, toute la rétine est occupée par un exsudat fibrineux, qui, sous l'influence des liquides coagulants, est disposé en minces fibrilles à double contour, sans noyaux, formant un réseau inextricable. Ces fibrilles sont vues sous différents angles et peuvent être suivies dans les différents plans de la préparation; la coupe perpendiculaire de cette fibrine donne un piqueté analogue à celui des fibres élastiques, mais beaucoup plus fin. Entre les fibrilles, existe un liquide séreux non coloré par le carmin; il n'est pas rare d'y trouver des globules blancs et de grosses cellules imprégnées de pigment.
4. — Fibres optiques refoulées contre la couche moléculaire. Elles n'ont pas subi de dégénérescence graisseuse.
5. — Limite externe de la couche des fibres optiques. Les cellules sympathiques n'existent plus.

Figure II. — G. = 250 D.

Plaque blanche exsudative de la rétine (portion externe).

La lésion principale est l'épanchement fibrineux qui se produit entre les deux couches de grains, puis entre la rétine et la choroïde, où il occasionne un décollement de la membrane nerveuse.

1. — Couche des grains internes, irrégulièrement distribués et comprimés entre l'épanchement fibrineux de la couche des fibres optiques et celui qui occupe les couches profondes. Ces éléments ne subissent aucune dégénérescence graisseuse ou colloïde.
2. — Fibres de Müller condensées en énormes faisceaux, mais sur lesquelles n'existent pas d'éléments cellulaires comme dans certaines rétinites fibreuses.
3. — Plaque d'exsudat granulo-graisseux, légèrement teintée par le carmin, sans traces de fibrilles. Sur des préparations à l'acide osmique, ces plaques deviennent complétement noires.
4. — Autre plaque d'exsudat purement fibrineux et analogue à celui de la figure 1. Il est encastré entre trois gros faisceaux de fibres de Müller.
5. — Blocs liquides isolés, de nature colloïde et transparente.
6. — Grains externes dont la ligne supérieure n'est pas très-régulière, mais n'ayant subi aucune dégénérescence.
7. — Couche des bâtonnets et des cônes. Ces éléments sont saisis dans un exsudat qui les enveloppe de toute part. Ils ont conservé leur forme, leurs segments, leur longueur, et il est même assez rare sur un œil normal de les rencontrer en

un état aussi beau de conservation apparente. Cependant ils n'ont point leur texture normale; les deux segments ne forment plus qu'un élément de transparence colloïde dans toute sa longueur, finement strié perpendiculairement au grand axe. La transformation colloïde de l'élément interne nucléaire est surtout très-sensible.

8. — Exsudat fibrineux analogue au précédent (4) séparant la rétine de la choroïde. Ici plus qu'ailleurs il est mélangé de grosses cellules d'épithélium choroïdien, plus ou moins déformées et privées de leur pigment.

9. — Épithélium choroïdien formant à ce niveau un revêtement non interrompu, épais. Dans les conditions de décollement par l'exsudat albumineux, la desquammation peut s'accentuer davantage et le pigment émigrer alors à travers la rétine. — Ces deux préparations correspondent au type connu de plaque exsudative de la rétinite albuminurique. Cette forme se combine souvent à la dégénérescence graisseuse, et le diagnostic clinique devient alors difficile sinon impossible.

La disposition représentée dans cette figure est la plus fréquente pour l'épanchement fibrineux; toutefois les désordres produits peuvent être encore plus considérables. Un des plus graves est la séparation complète de la couche des bâtonnets d'avec la limitante externe sur une très-grande étendue, par une véritable déchirure. La fibrine qui provient des vaisseaux rétiniens placés en dedans, dans la couche des fibres optiques, fuse le long des fibres de Müller, et si l'épanchement est considérable, de véritables déchirures dans les couches de la rétine se produisent à mesure que la fibrine pénètre la membrane nerveuse, en distendant la névroglie.

La résorption possible de ces épanchements fibrineux rend compte de l'amélioration signalée souvent dans les rétinites albuminuriques; la présence de la fibrine n'est pas incompatible, en effet, dans une certaine mesure, avec la conservation des éléments rétiniens.

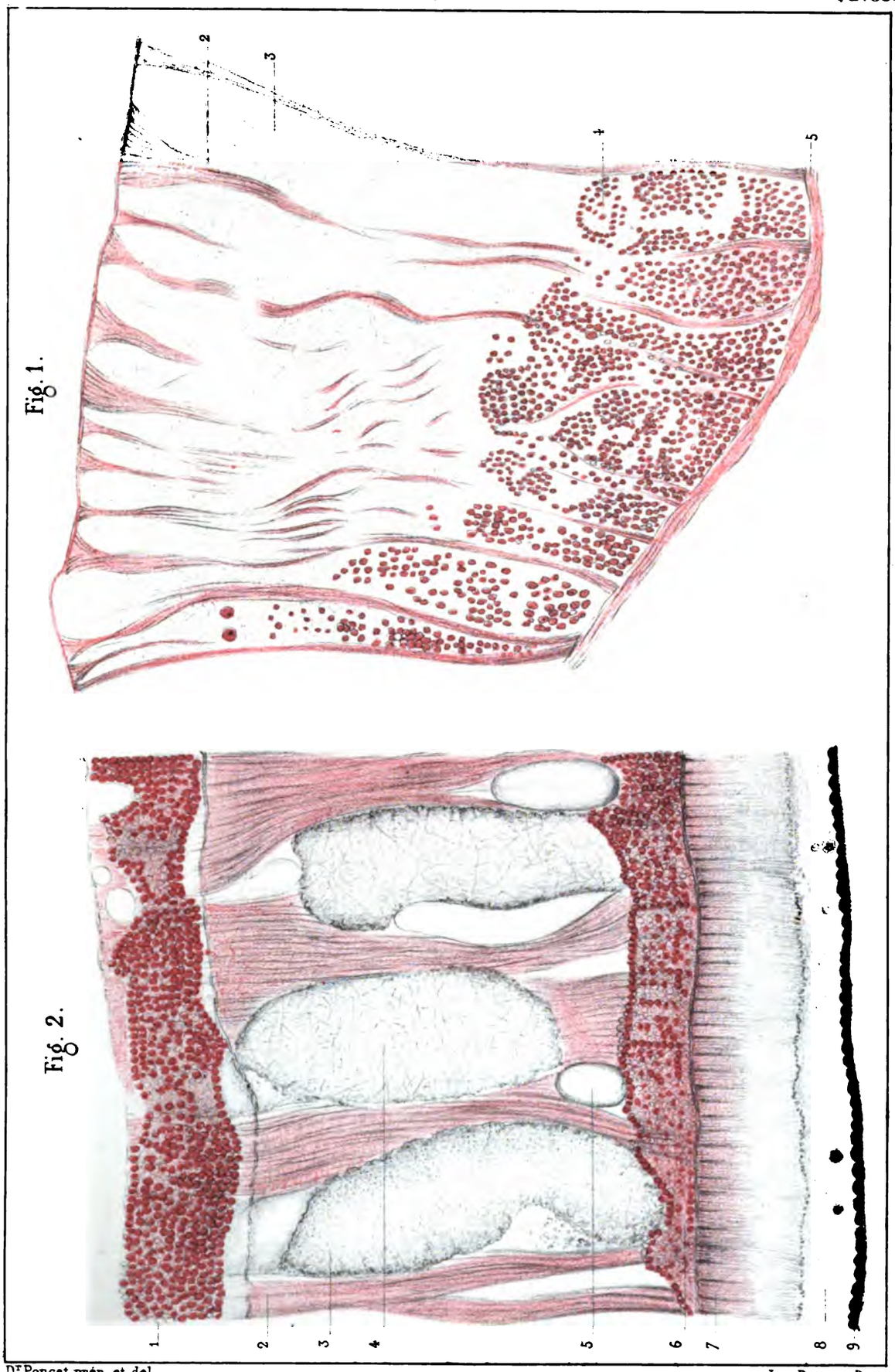

Dr Poncet prép. et del. Imp Becquet Paris

TACHES BLANCHES EXSUDATIVES DE LA RÉTINE.

G. Masson Éditeur, Paris.

Planche LVII. — **Albuminurie.**

Figure I. — G. = 450 D.

Éléments du corps vitré.

Gros éléments cellulaires préparés en examinant la face externe du corps vitré détaché de la rétine. Ils sont donc situés en avant de la limitante interne, comme dans la planche LIV, n° 1 (§ 1 et 2).

1. — Protoplasma de la cellule rempli de granulations, dont quelques-unes sont pigmentées et noires ; les limites de la cellule sont souvent indistinctes et le protoplasma de forme très-irrégulière.

2. — Noyaux volumineux, souvent doubles, remplis de grosses granulations.

Il est certain que l'amas de ces éléments, en un point situé en avant de la rétine, peut contribuer à la formation de taches blanches, et même de taches graisseuses, car au milieu de ces éléments se rencontrent quelques globules adipeux.

Figure II. — G. = 150 D.

Face interne de la rétine, vue à plat.

1. — Fibres du N.O avec leurs petits renflements. Elles forment des trousseaux très-réguliers séparés par d'autres fibres dirigées perpendiculairement.

2. — Entre les fibres du N.O rayonnant de la papille, se trouvent des fibres connectives, insérées sur la limitante interne et descendant aux bâtonnets. Ce sont ces gaînes infundibuliformes dont l'orifice est représenté sur cette figure. La périphérie de la gaine est très-nette, mais au centre existe aussi un corps cylindrique qui peut acquérir des dimensions encore beaucoup plus fortes que celles représentées sur cette figure. Cet aspect correspond aux sommets des figures 10, 12, 13.

Figures III, IV, V. G. = 350 D.

Fibres isolées.

Ces trois figures montrent, plus isolés et dissociés en certains points, les gros éléments ovoïdes, dont quelques-uns (*fig.* 4) attestent la présence d'une espèce d'infundibulum à la partie la plus interne de la fibre. Le cylindre central devient ainsi de plus en plus visible.

1. — Substance transparente contenue dans une gaîne conique, à base interne.

2. — Cylindre ou filament central vivement coloré par le carmin.

3. — Fines fibres de l'expansion optique.

Figures VI, VII. G = 350 D.

Fibres avec gaine et cylindres axes.

Ces deux éléments, obtenus par dissociation, sont les plus beaux que nous ayons observés ; ils démontrent, dans les taches graisseuses, la présence d'un cylindre

axe ou fibre nerveuse optique contenue dans une fine enveloppe de névroglie. La gaîne, distendue et séparée de l'élément central par l'exsudat, devient visible. Le cylindre axe lui-même est irrégulier, variqueux et granuleux. La différence de teinte rend toute méprise impossible ; la gaîne et le liquide sont incolores, le cylindre axe vivement rosé.

FIGURES VIII, IX, X, XI, XII, XIII, XIV. — G. = 350.

Éléments obtenus par dissociation. L'infundibulum interne de la fibre de Müller est remarquable dans les figures 9 et 10. Ces dernières montrent (1) la substance colloïde incolore renfermée dans l'infundibulum de la gaîne (3). Cet infundibulum, qui s'est détaché de la limitante interne, apparaît sous toutes les incidences ; l'ombre portée sur le reste de la fibre le fait reconnaître aisément. Les cylindres axes (2) se poursuivent sur une grande longueur dans la fibre de Müller.

FIGURE XV. — G. = 350 D.

Portion de la face la plus interne de la rétine vue à plat et présentant deux éléments de formes distinctes : des fibres de Müller et des fibres optiques toutes deux dégénérées, hypertrophiées.

1. — Fibres du nerf optique très-variqueuses, granuleuses ; dans celles-ci il n'y a point de cylindre axe visible.
2. — Infundibulum très-évident.
3. — Cylindre axe se perdant dans le fond de la préparation.

FIGURES XVI, XVII. — G. = 450 D.

Types de fibres nerveuses de l'expansion optique dans lesquelles le renflement normal a subi une augmentation considérable mais la fibre reprend bientôt son volume normal.

FIGURES XVIII, XIX. — G. = 450.

Fragments de fibres, dont la plus grosse laisse apercevoir un cylindre axe rosé au centre.

FIGURES XX, XXI. — G. = 450 D.

Fragments de fibres complétement dégénérées et granulo-graisseuses ; les extrémités filiformes font seules reconnaître une fibre nerveuse.

FIGURE XXII. — G. = 80 D.

Endartérite de l'artère centrale du nerf optique dans un cas d'albuminurie.

Le malade, qui succomba à une hémorrhagie cérébrale, avait subitement perdu la vue ; puis la vision s'était rétablie peu à peu à un degré assez élevé. La rétine ne présentait pas de taches blanches ; tout le système artériel était athéromateux.

1. — Tuniques externe et moyenne.
2. — Tunique élastique à sinuosités incolores et à doubles contours.
3. — Végétation embryonnaire, fibreuse de la tunique interne ; coagulation fibrineuse et formation de véritable tissu conjonctif, entremêlé d'éléments cellulaires.
4. — Ilots graisseux et granuleux.

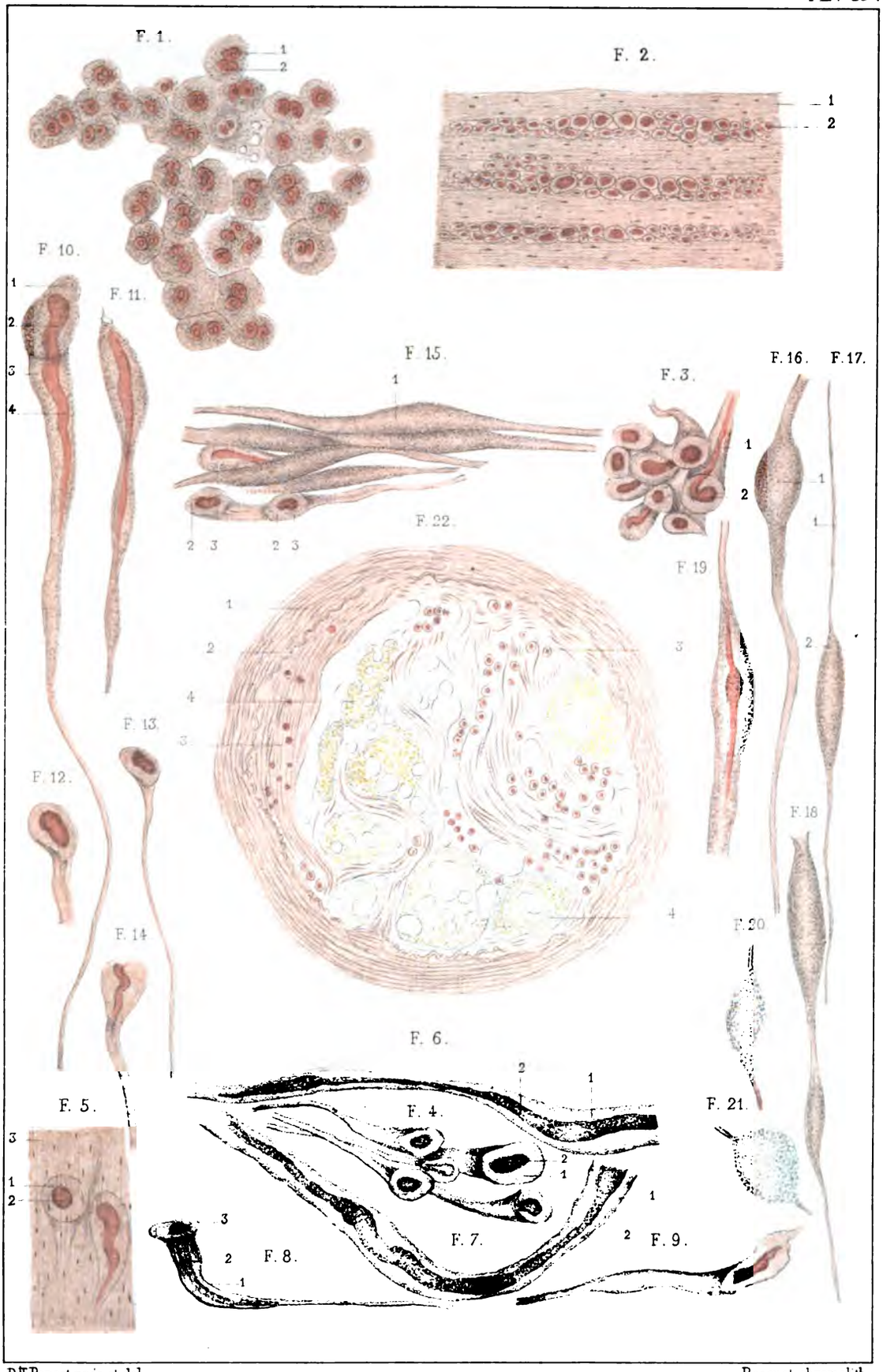

Dr Poncet prép. et del. Becquet chromolith.

FIBRES OPTIQUES DÉGÉNÉRÉES. — ENDARTERITE.

G. Masson Editeur. Paris.

Planche LVIII. — **Albuminurie.**

Figure 1. — G. = 250.

Choroïdite albuminurique.

(Coupe perpendiculaire de la choroïde.)

Cette lésion de la choroïde, rencontrée dans les cas les plus avancés de rétinite albuminurique, n'est pas très-fréquente; mais elle constitue cependant une altération grave et relevant du processus général auquel sont soumis les vaisseaux dans certaines formes de néphrite. La choroïde, comme la rétine, peut alors augmenter considérablement d'épaisseur, et, sur des coupes étendues, elle apparaît sinueuse et tuméfiée en certains points, lesquels sont alors peu transparents dans la coupe.

1. — Épithélium polygonal à peu près intact; quelques cellules sont cependant moins riches en pigment et tuméfiées, mais l'altération est en somme légère dans ce cas. La limitante est absolument saine et représentée par un filet transparent à double contour.
2. — Derniers capillaires.
3. — Cellules embryonnaires occupant surtout la couche interne et moyenne de la choroïde, plus spécialement au voisinage des vaisseaux altérés.
4. — Gros vaisseaux atteints à un haut degré de dégénérescence colloïde. Elle donne lieu à l'augmentation de volume de la paroi, à cette teinte rosée par le carmin et semi-transparente. Sur la droite de la préparation une artère coupée obliquement contient un coagulum et montre très-nettement la disposition des tuniques. Les artères dégénérées sont sinueuses, repliées sur elles-mêmes et coupées alors sous différents angles.
5. — Lamina fusca à peu près saine. Quelques endothéliums de cette partie subissent une prolifération par irritation de voisinage.

Figure 2. — G. = 250.

Capillaires colloïdes.

Préparation plate, faite en isolant le feuillet interne de la choroïde et en chassant au pinceau l'épithélium polygonal. Elle montre exactement les mêmes lésions que la figure 1 sur les capillaires, mais d'une façon plus frappante, car la partie gauche de la figure contient encore des petits vaisseaux sains.

1. — Paroi d'un capillaire sain.
2. — Noyau de la paroi.
3. — Globules sanguin rouges.
4. — Trame fibreuse sur laquelle reposent les capillaires choroïdiens.
5. — Globules blancs dans la trame de la choroïde.
6. — Capillaires malades, colloïdes, tuméfiés, irréguliers, variqueux. Ce qui fait ressortir la limite exacte de la lésion, c'est la coloration même de la substance colloïde par le carmin; le vaisseau dégénéré se colore complétement, le vaisseau sain ne conserve la coloration que sur les rares noyaux de sa paroi (2).
7. — Limite de la dégénérescence colloïde des capillaires. Elle affectait dans cette choroïde des groupes de vaisseaux partant d'un même tronc : cette dégénérescence paraît précédée le plus souvent d'une prolifération des éléments, et surtout de la tunique interne; après cette phase irritative, la transformation colloïde comprend toutes les tuniques en une seule masse amorphe.
8. — Globules rouges et blancs épanchés dans la choroïde.

Fig. 1.

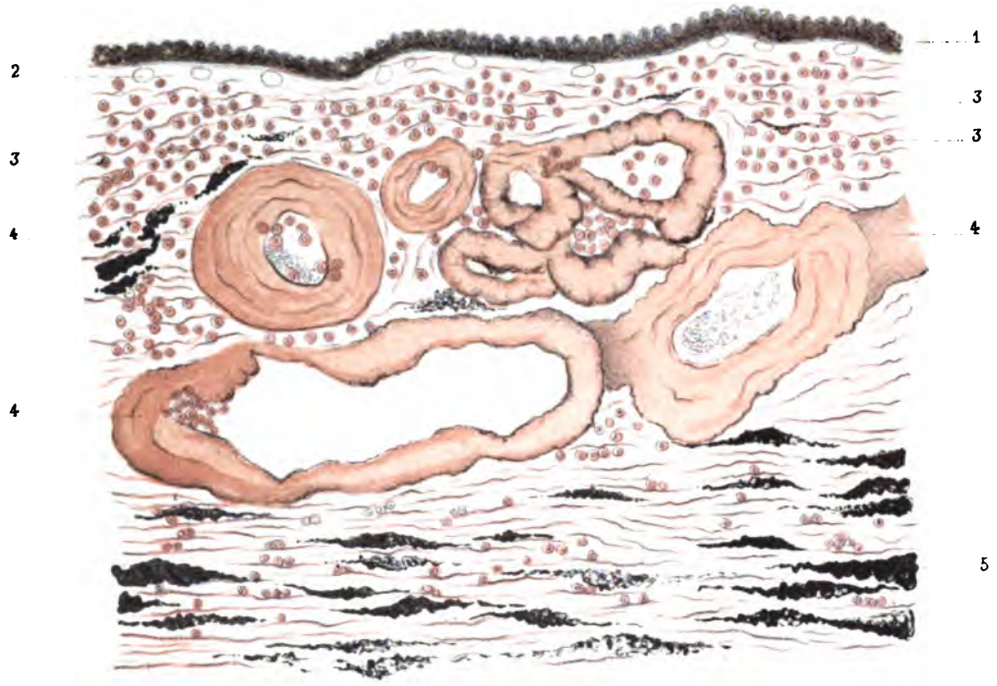

Fig. 2.

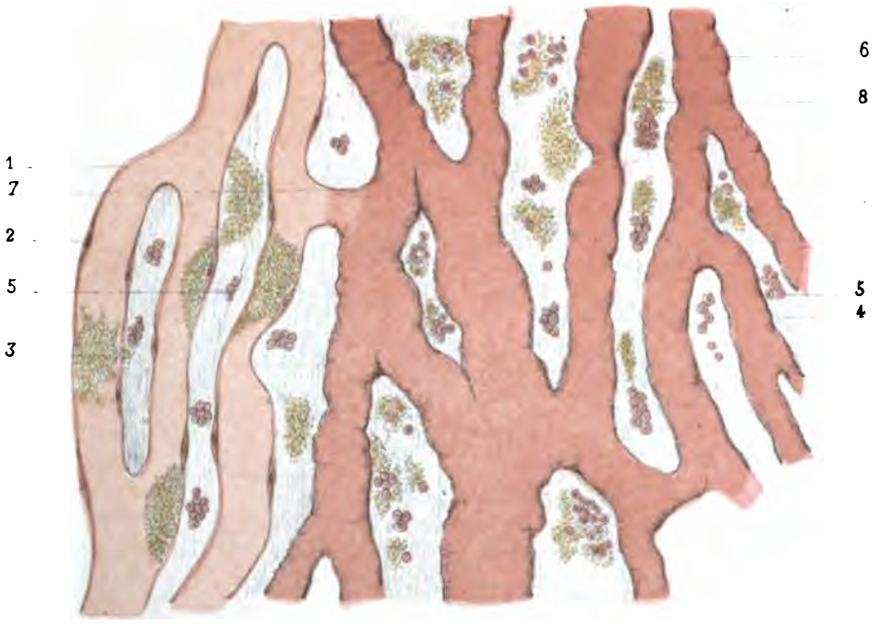

Dr Poncet prép. et del. Becquet chromolith.

1. CHOROIDITE ALBUMINURIQUE. — 2. CAPILLAIRES DÉGÉNÉRÉS.

G. Masson Editeur, Paris.

Planche LIX. — Impaludisme.

Figure I. — G. = 100 D.

Mélanémie dans les vaisseaux de la rétine, après accès pernicieux.

Cette préparation à plat ne comprend que les couches les plus internes de la rétine : elle est colorée à l'hématoxyline.

1. — Couche des grains, non mise au point, irrégulière après le frottement du pinceau.
2. — Réseau capillaire de la rétine.

Cette pièce provient d'un colon algérien mort d'accès pernicieux comateux. Le malade était très-amaigri par des fièvres antérieures, pâle et anémique.

Dans tous ces capillaires le microscope reconnaît une quantité telle d'éléments pigmentés, que le vaisseau paraît comme formé par une mosaïque à petits points noirs. Les globules rouges sont excessivement rares, et chaque petit point noir, est constitué par une molécule pigmentaire, noir charbon, enclavée dans le protoplasma d'un globule blanc : très-rarement la parcelle charbonneuse est libre dans le capillaire hors d'une cellule. Le leucocyte absorbe la granulation pigmentaire. Cette figure démontre donc : 1° l'extrême abondance des globules blancs; 2° l'énorme quantité des parcelles de pigment. Il était aisé de comprendre l'obstacle présenté à la circulation par ces amas de leucocytes dans les capillaires. C'est l'origine des hémorrhagies rétiniennes. Dans les accès pernicieux, dans l'immense majorité des cachexies palustres on retrouve ces hémorrhagies. L'ophthalmoscope les reconnaît quelquefois au pôle postérieur, elles y sont alors très-volumineuses; mais quand le miroir ne trouve rien encore, le microscope les décèle à la zone ciliaire. Elles sont alors ponctiformes et très-nombreuses. Cette abondance de leucocytes pigmentés se rencontre dans toute la rétine, à la périphérie comme à la papille : ce qui explique encore l'œdème péripapillaire, et l'aspect gris sale de la papille, atteinte d'un léger degré de névrite dans ces cachexies palustres (1).

Figure II.

Choroïdite palustre (accès pernicieux.)

1. — Limitante interne de la choroïde.
2. — Capillaires adhérents à cette membrane.
3. — Gros vaisseaux.

Dans tout ces vaisseaux la quantité de globules rouges est minime, et les leucocytes, les endothélium volumineux forment l'immense majorité des éléments. Beaucoup sont pigmentés.

Il est à noter que la paroi même des capillaires ne présente pas dans la choroïde, le signe d'une prolifération cellulaire.

4. — Leucocytes épanchés par diapédèse dans la trame de la choroïde. Les lamelles recouvertes d'endothélium sont dissociées par cet extravasat blanc. Cette choroïde n'offrait pas d'hémorrhagie rouge.

Les leucocytes extravasés sont moins riches en granulations pigmentaires,

1 *Voyez* in *Annales d'oculistique*, juillet 1878. *Mémoire sur les lésions de l'œil dans l'impaludisme.*

que les éléments maintenus dans les vaisseaux. La diapédèse est assurément moins facile quand le protoplasma contient des grains noirs.

5. 6. — Grosse artère de la région externe. La paroi est saine, très-riche en fibres musculaires, mais elle offre cependant au centre quelques cellules endothéliales altérées, proliférantes. Quelques gros éléments cellulaires charbonneux restaient adhérents à sa paroi. Nous reviendrons plus tard sur ces éléments particuliers à propos de la rétino-choroïdite albuminurique palustre; mais dès maintenant établissons que dans l'impaludisme les fins capillaires de la rétine et de la choroïde surtout charient d'énormes cellules, à noyaux volumineux irréguliers, et chargées de pigment, mesurant de 30 à 35 μ. C'est un fait caractéristique des accès pernicieux.

7. — Leucocytes dont quelques-uns sont pigmentés, occupant les lames les plus externes de la choroïde.

8. — Espace lymphatique renfermant quelques leucocytes pigmentés.

9. — Sclérotique.

Fig. 1.

Fig. 2.

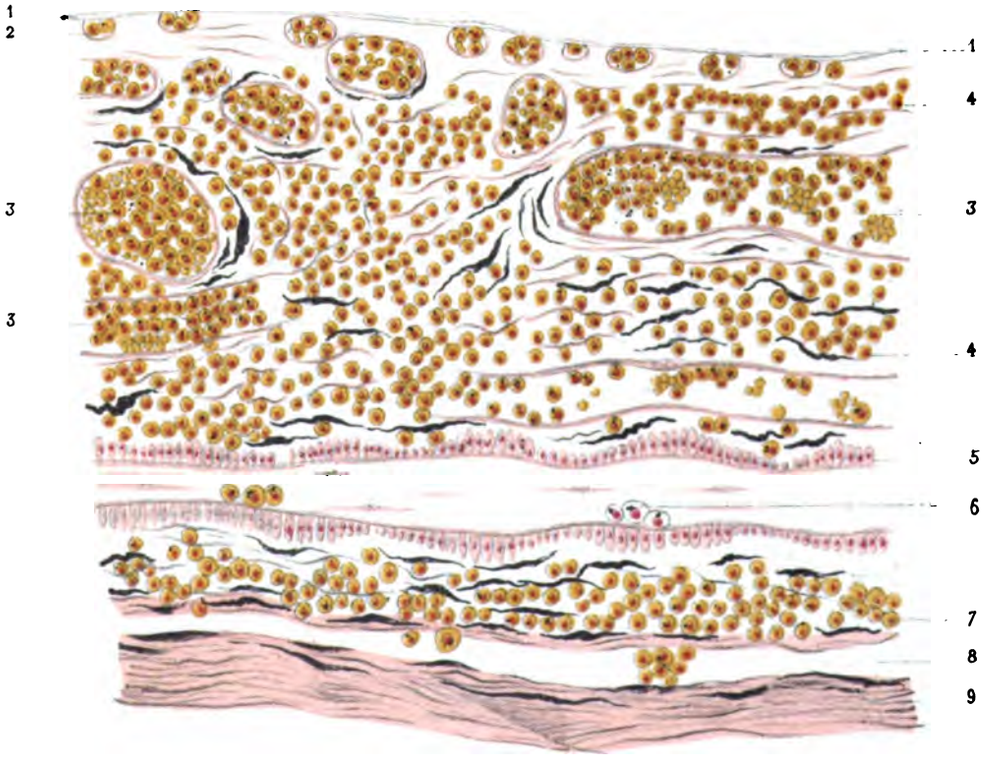

Dr Poncet prep et del. Becquet chromolith

1 VAISSEAUX DE LA RÉTINE (Accès pernicieux) _ 2 CHOROIDITE PALUSTRE.

G Masson Editeur Paris

Planche LX. — Rétino-choroïdite dans l'albuminurie palustre.

Altération des vaisseaux.

La maladie de Bright de nature palustre se rencontre assez souvent en Algérie, sur des hommes cachectiques exposés à des refroidissements (1) : mineurs, soldats condamnés aux travaux publics. Plusieurs cas de ce genre nous ont fourni des lésions de l'œil présentant des analogies et des différences avec la maladie de Bright ordinaire, décrite aux planches LIV-LVIII.

Figure I. — G. = 350.

Début de l'inflammation endothéliale d'une artère de la choroïde.

1. — Parois externes un peu épaissies.
2. — Paroi interne, endothéliale très-hypertrophiée, et détachée sur une grande étendue des tuniques externes. Cette séparation de la tunique interne n'est pas un artifice de la préparation : la gomme empêche d'abord cet accident, puis nous retrouverons cette disposition bien plus accentuée encore sur d'autres vaisseaux.
3. — Prolifération nucléaire de l'endothélium.
4. — Fibreuse anhyste très-épaisse.
5. — Globules sanguins épanchés entre l'endothéliale et la fibreuse.
6. — Globules blancs extérieurs.
7. — Cellules pigmentaires du tissu conjonctif choroïdien.

Figure II. — G. = 350.

Dégénérescence granulo-graisseuse de la paroi interne de l'artère.

1. — Paroi externe.
2. — Détritus granulo-graisseux occupant le centre de l'artériole.
3. — Élément cellulaire bien conservé.
4. — Liseré fibreux anhyste, disposé irrégulièrement, sinueux.
5. — Globules sanguins formant caillot central.

Figure III. — G. = 350.

Oblitération complète d'une artère par la dégénérescence granulo-graisseuse de la paroi interne.

1. — Paroi externe.
2. — Éléments cellulaires encore conservés dans le détritus général granulo-graisseux qui remplit le calibre du vaisseau.
3. — Granulations graisseuses provenant de la régression de l'endothélium. En quelques points la coloration jaune sanguin indique aussi une altération profonde des globules sanguins.
4. — Limitante fibreuse interne, irrégulière, en débris.
5. — Reliquats de globules sanguins.

Le calibre du vaisseau est distendu par l'abondance des granulations graisseuses, il n'est plus néanmoins perméable à la circulation sanguine.

Figure IV. — G. = 350.

Coupe légèrement oblique d'une artère.

1. — Paroi externe.
2. — Portion centrale occupée par des détritus de globules sanguins et quelques leucocytes. Ce caillot est entouré par la limitante fibreuse détachée des parois.
3. — Éléments cellulaires, sains, granuleux, colloïdes, ayant fusé entre la fibreuse et les parois externes.

[1] Mémoire de notre collègue M. le Dr Kiener, *sur les affections rénales palustres* (in *Société de biologie*, 1877, et *Tribune médicale*, 1877).

FIGURE V. — G. = 350.

Portion de choroïde avec dégénérescence des vaisseaux.

1. — Limitante interne de la choroïde.
2. — Petits vaisseaux entièrement oblitérés par la dégénérescence granulo-graisseuse des éléments internes. Cette altération ne paraît pas porter sur les fins capillaires.
3. — Parois externes de deux vaisseaux de deuxième ordre. Le diamètre de ces artérioles est beaucoup augmenté par le fait de la dégénérescence interne. Il en résulte un tassement fibreux des lames de la choroïde.
4, 5. — Éléments cellulaires et détritus granulo-graisseux compris entre les tuniques externes et la limitante fibreuse interne.
6. — Limitante fibreuse sinueuse et incomplète.
7. — Portion centrale où existent encore quelques granulations provenant des globules sanguins

FIGURE VI. — G. = 350.

Capillaire de la choroïde vu à plat.

Cette figure démontre dans les capillaires choroïdiens la présence de ces gros éléments anormaux, imprégnés de pigment charbonneux : éléments qui sont bien la caractéristique de l'intoxication palustre à l'état aigu.

1. — Paroi du capillaire.
2. — La prolifération du noyau de l'élément constituant la paroi même du capillaire est ici très-prononcée.
3. — Globules sanguins compris entre de gros éléments anormaux.
4. — Éléments géants, migrateurs, mesurant de 30 à 40 μ, irréguliers, à protoplasma gonflé, contenant quelquefois plusieurs gros noyaux, paraissant accolés à la paroi interne du capillaire. Ils se colorent vivement en rouge par le carmin.
5. — Gros éléments contenant dans leur protoplasma des grosses granulations, noir charbon, réunies quelquefois en petites masses.

FIGURE VII. — G. = 350.

Altération des parois du capillaire.

1. — Paroi du capillaire.
2. — Paroi rompue sous l'amas des grosses cellules dans le capillaire.
3. — Éléments échappés du calibre du vaisseau, l'un d'eux est pigmenté.
4, 5. — Gros éléments, dont plusieurs avec pigment. Nous avons déjà vu l'accumulation des globules blancs de dimension normale dans les capillaires rétiniens, lors d'un accès pernicieux. Les cellules géantes se retrouvent aussi dans la choroïde, mais elles atteignent rarement cette confluence que nous avons figurée ici, à laquelle le nom d'embolie ne peut être refusé.

FIGURE VIII. — G. = 350.

Altération et rupture d'un vaisseau choroïdien.

1. — Paroi externe.
2. — Globules sanguins.
3, 4. — Globules sanguins, cellules géantes, à noyau énorme, pigmentées, sorties du vaisseau dans un point où la paroi externe s'est déchirée.
5. — Gros éléments pigmentés : la tunique interne n'existe plus, et les fibres constituant la paroi externe sont déjà dissociées.
6. — Gros éléments subissant la dégénérescence granulo-graisseuse; ils sont l'origine du détritus granulo-graisseux qui remplit les vaisseaux.

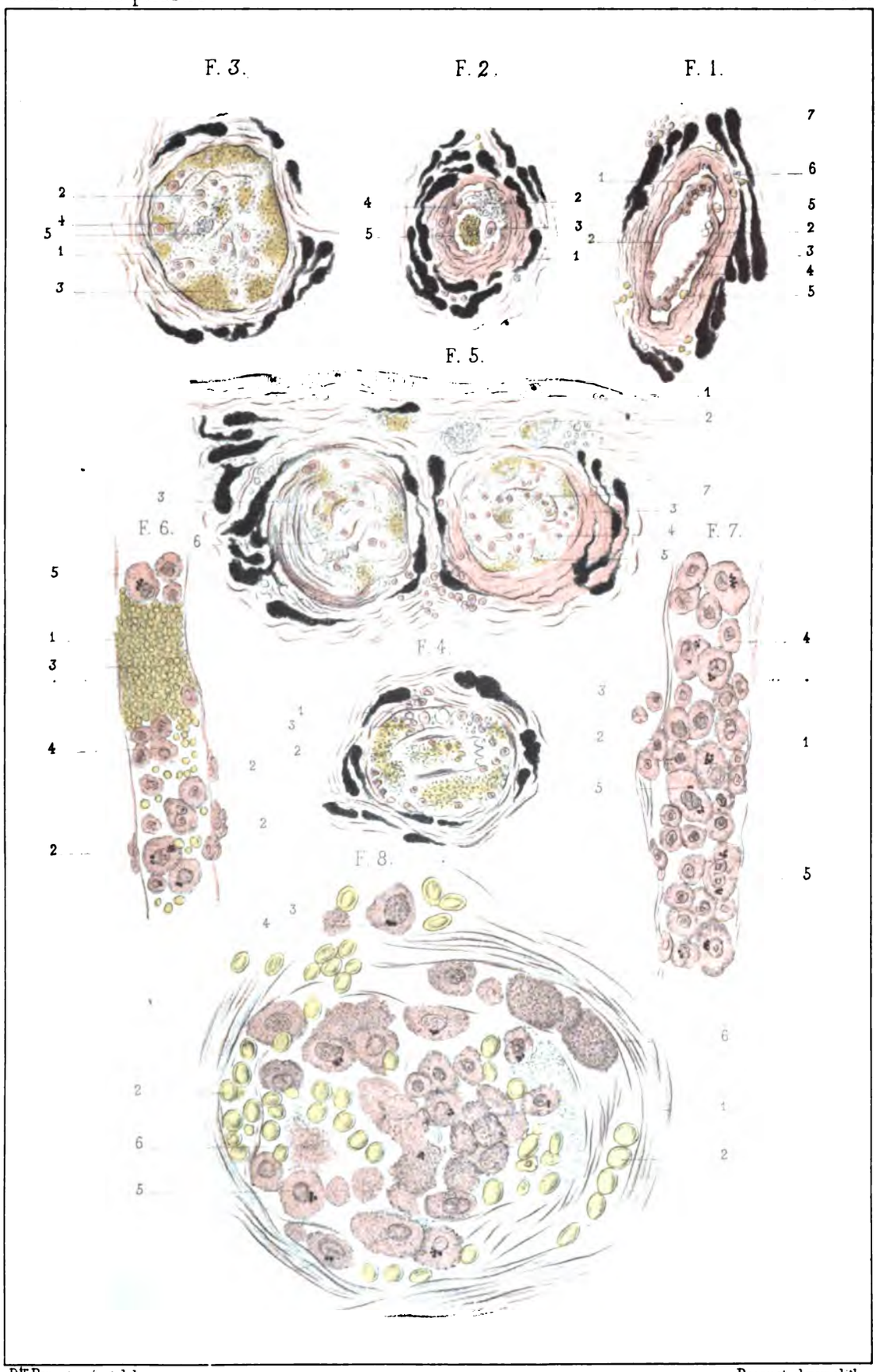

Dr Poncet prép. et del. Becquet chromolith.

INFLAMMATION DE L'ENDOTHELIUM DES VAISSEAUX. _ MELANEMIE.

G. Masson Editeur, Paris.

Planche LXI. — **Albuminurie palustre.**

Figure I. — G. = 350.

Hémorrhagie de la choroïde dans la rétino-choroïdite albuminurique palustre.

1. — Épithélium polygonal, sain.
2. — Limitante interne de la rétine.
3. — Vaisseaux renfermant en grande proportion des globules blancs, et des éléments géants pigmentés. La paroi de ces vaisseaux n'est pas hypertophiée, ni en voie de prolifération.
4. — Vaisseau de petit calibre puisqu'il est situé près de la face interne de la choroïde; mais il est fortement agrandi dans son diamètre par l'inflammation de son endothélium. La limitante fibreuse est refoulée au centre du calibre et forme un cylindre complétement rempli par des globules blancs et des cellules géantes. Les globules rouges occupent un large espace compris entre la membrane interne et les parois externes. De là l'augmentation de volume et même en un point la rupture du vaisseau et l'épanchement de globules rouges.
5. — Hémorrhagie rouge interstitielle dans toute la trame de la choroïde.
6. — Globules blancs, peu abondants.
7. — Éléments endothéliaux vasculaires géants, libres et pigmentés, répandus entre les lamelles de la choroïde.
8. — Espace lymphatique.
9. — Sclérotique.

Figure II. — G. = 400 D.

Vaisseau choroïdien avec éléments géants pigmentés.

1. — Paroi du vaisseau, comprenant plusieurs éléments dans son épaisseur.
2. — Gros éléments, à contours irréguliers, à noyaux multiples, à protoplasma abondant.

   Quelques-uns subissent déjà la dégénérescence granulo-graisseuse. Nous avons représenté ici une des altérations les plus avancées d'un vaisseau; c'est le type extrême de cette inflammation interne du vaisseau charriant des éléments anormaux (40 μ) Nous disons inflammation du vaisseau, bien que dans la choroïde même le phénomène soit peu sensible, mais dans le foie, la rate, il a été constaté par tous les histologistes qui ont étudié ces organes dans l'impaludisme.
3. — Globules sanguins.
4. — Éléments en voie de prolifération ou de diapédèse le long du tissu de la paroi du vaisseau.

   Quelques-uns de ces éléments ressemblent beaucoup aux éléments contenus dans le vaisseau lui-même.
5. — Exsudat granuleux dans lequel on distingue encore les contours de quelques gros éléments en voie de dégénérescence.

Figure III. — G. = 500 D.

Éléments isolés.

1. — Paroi du capillaire, saine.
2. — Cellules énormes, charriées dans ce capillaire. Nucléoles multiples. — Protoplasma irrégulier. — Volume de 30 à 40 μ.

   Molécules pigmentaires.
3. — Globules sanguins.

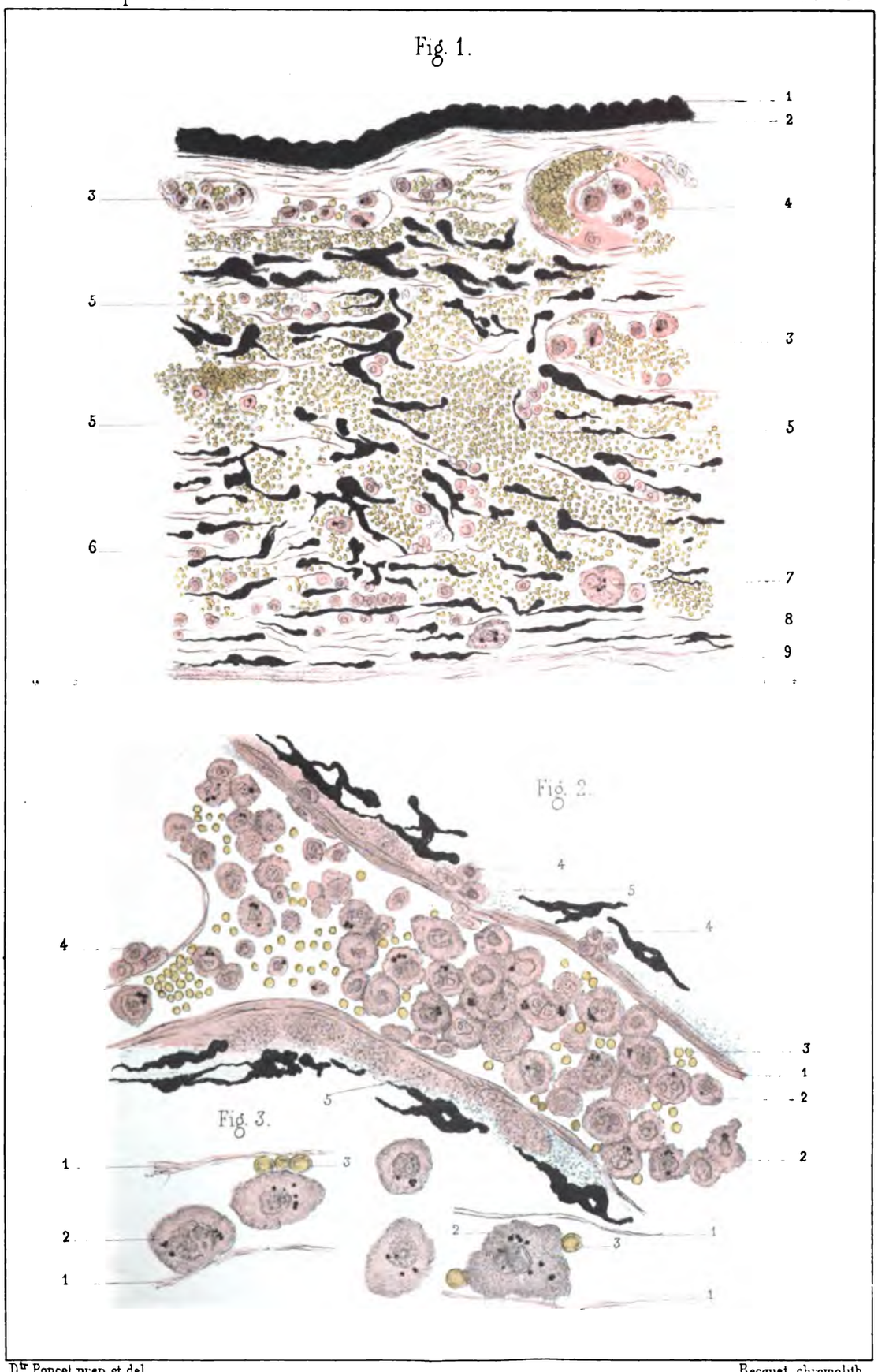

Dr Poncet prep. et del. Becquet chromolith.

1. HÉMORRHAGIE DE LA CHOROÏDE. — 2. CELLULES GÉANTES ET MÉLANIQUES.

G. Masson Editeur, Paris.

Planche LXII. — **Albuminurie palustre.**

Figure I. — G. = 350 D.

Œdème rétinien.

(Portion d'une coupe perpendiculaire de la rétine.)

1. — Globules blancs et éléments du corps vitré, placés en avant de la rétine.
2. — Limitante interne de la rétine.
3. — Œdème séparant la limitante de la couche des fibres du nerf optique. Cet œdème était péripapillaire, il correspond à l'état nuageux de la papille dans cette rétinite albuminurique.
4. — Couches des fibres du nerf optique. Elles ne sont pas altérées dans leur structure propre, mais elles sont dissociées par un exsudat granuleux et quelques cellules de névroglie devenues œdémateuses.
5. — Cellules sympathiques, hypertrophiées, granuleuses en voie d'altération.

En résumé toute cette portion de la rétine est le siége d'une infiltration séreuse, qui dissocie les éléments, et augmente le volume des cellules.

Figure II. — G. = 350 D.

Dégénérescence graisseuse des fibres optiques.

(Coupe perpendiculaire.)

1. — Limitante interne de la rétine.
2. — Vésicules d'œdème entre la limitante interne et les fibres du nerf optique.
3. — Fibres du nerf optique, saines quoique un peu dissociées par l'œdème, se colorant bien par le carmin.
4. — Fibres optiques hypertrophiées par groupe, autour de 3 ou 4 capillaires.
5. — Portion granulo-graisseuse de la rétine, ne se colorant pas par le carmin ; les fibres hypertrophiées et dégénérées du nerf optique y sont maintenues dans un exsudat provenant des capillaires dont la section est perpendiculaire sur cette figure.
6. — Les cellules sympathiques ont complétement disparu.
7. — Grains internes que nous n'avons pas tous figurés parce qu'ils étaient absolument sains et très-bien conservés.

Figure III. — G. = 350 D.

Dégénérescence graisseuse des fibres du N. O. dans la rétine. (Plaques blanches brillantes.)

(Coupe perpendiculaire.

1. — Fibres du nerf optique saines et vivement colorées par le carmin.
2. — Plaques de dégénérescence graisseuse, absolument composées de fines granulations, sans qu'il soit possible d'y retrouver à ce degré d'altération, aucune structure de fibres ou de cellules. Ces plaques ne se colorent pas par le carmin.
3. — Fibres optiques, hypertrophiées, variqueuses, dégénérées, mais encore colorées en rose. Toutes ces fibres altérées, partent d'un vaisseau (7) qui paraît être

le centre de cette dégénérescence. Ces fibres optiques quand elles sont sectionnées obliquement ou perpendiculairement laissent apercevoir dans leur intérieur une portion centrale plus rose, séparée de la gaîne rouge propre de la fibre.

4. — Dégénérescence colloïde des cellules sympathiques. Ce n'est pas à leur altération qu'il faut attribuer l'éclat brillant des taches graisseuses de la rétine dans l'albuminurie.
5. — Couche granuleuse.
6. — Grains internes, non continués par ce qu'ils étaient bien conservés et sains.

FIGURE IV. — G. = 500 D.

Fibre du N. O., descendant aux bâtonnets.

1. — Hypertrophie granuleuse de la fibre, présentant au centre un cylindre axe (2) plus fortement coloré en rose.

FIGURE V. — G. = 500 D.

Fibre de Muller, isolée, avec ses grains.

La fibre présente à son origine, près de son insertion à la limitante interne, un renflement granuleux considérable. Ce n'est plus l'entonnoir normal constitué par une enveloppe transparente. Elle se renfle au niveau des grains externes, dont 2 noyaux sont encore visibles sur le renflement.

FIGURE VI. — G. = 500 D.

Fibre de Müller avec sa base d'insertion.

1. — Surface d'insertion à la limitante interne.
2. — Partie centrale, simulant un noyau au centre de cette surface ovoïde. C'est un cylindre axe qui descend vers les bâtonnets.

FIGURES VII et VIII. — G. = 888.

Fibres du nerf optique.

Elles sont dégénérées, hypertrophiées, l'une d'elles présente un cylindre d'*axe*.

Les altérations de la rétine dans la maladie de Bright palustre, sont absolument analogues à celles que présente la maladie de Bright ordinaire. Sur les éléments propres de la membrane nerveuse, la cachexie palustre ne laisse pas d'empreinte particulière, les vaisseaux seuls renferment des leucocytes et de grosses cellules endothéliales, mélaniques.



Dr Poncet prep et del. Becquet chr. molith.

DÉGÉNÉRESCENCE GRAISSEUSE DE LA RÉTINE.

G. Masson Editeur Paris.

Planche LXIII. — Leucocythémie.

Figure I. — G. = 350 D.

Portion de choroïde leucocythémique.

Les préparations anatomiques se rapportant à ces dessins, proviennent de plusieurs autopsies de leucocythémiques, chez lesquels l'affection avait été reconnue pendant la vie, et après la mort dans le foie, les reins, et les os. Le tissu lymphatique en petites granulations, avec son réticulum n'a pu être retrouvé malgré toutes nos recherches, dans aucune des membranes de l'œil. Ajoutons que les cas que nous avons observés avaient tous été compliqués pendant un certain temps de l'apparition de l'albumine dans les urines. Les reins étaient volumineux, blancs, irréguliers.

1. — Limitante interne très-épaisse, la structure fibreuse est ici très-apparente.
2. — Derniers capillaires à parois saines, mais ne contenant presque pas de globules rouges; tout le diamètre des capillaires est occupé par des globules blancs.
3. — Cellules rameuses pigmentaires, anastomosées entre elles; mais à noyau unique, sans trace de prolifération.
4. — Gros globules blancs dont le centre est fortement coloré par l'hématoxyline. Ils occupent tous les interstices entre les lames de la choroïde épaissie et à laquelle ils donnent à l'œil nu un aspect granuleux.
5. — Vaisseaux distendus. Les parois en sont même dissociées (vaisseau du centre) par la diapédèse des globules blancs. Aucune trace de tissu véritablement lymphatique n'existe dans cette portion de la choroïde, vue cependant à un assez fort grossissement.

Figure II. — G. = 100 D.

Choroïdite leucocythémique.

1. — Limitante interne, privée de son épithélium, l'œil ayant été enlevé plus de 24 heures après la mort, la chute du revêtement ne peut pas être considérée comme pathologique.
2. — La couche des fins capillaires a disparu, et immédiatement au-dessous, se trouvent d'énormes vaisseaux dont le calibre n'est pas en rapport avec la structure élémentaire des parois. Ils ont été distendus par l'abondance des leucocytes
3. — Tous les éléments colorés en bleu représentent des globules blancs teintés à l'hématoxyline. Ils sont surtout nombreux à la périphérie des vaisseaux autour desquels ils s'amassent. C'est la zone moyenne de la choroïde qui en contient la plus grande quantité.
4. — Les lames externes plus denses, en laissent moins passer. Mais en somme toute l'épaisseur de la choroïde est envahie par ces hémorrhagies de globules blancs. Les globules rouges sont excessivement rares.

   Aucune trace de prolifération dans les éléments rameux, pigmentés, ou dans l'endothélium des membranes. La trame constituante de la choroïde, est plutôt atrophiée par la compression que fait subir aux cellules endothéliales, la présence de ces hémorrhagies blanches.
5. — L'espace lymphatique est assez bien conservé au-dessus de la sclérotique.

Fig. 1.

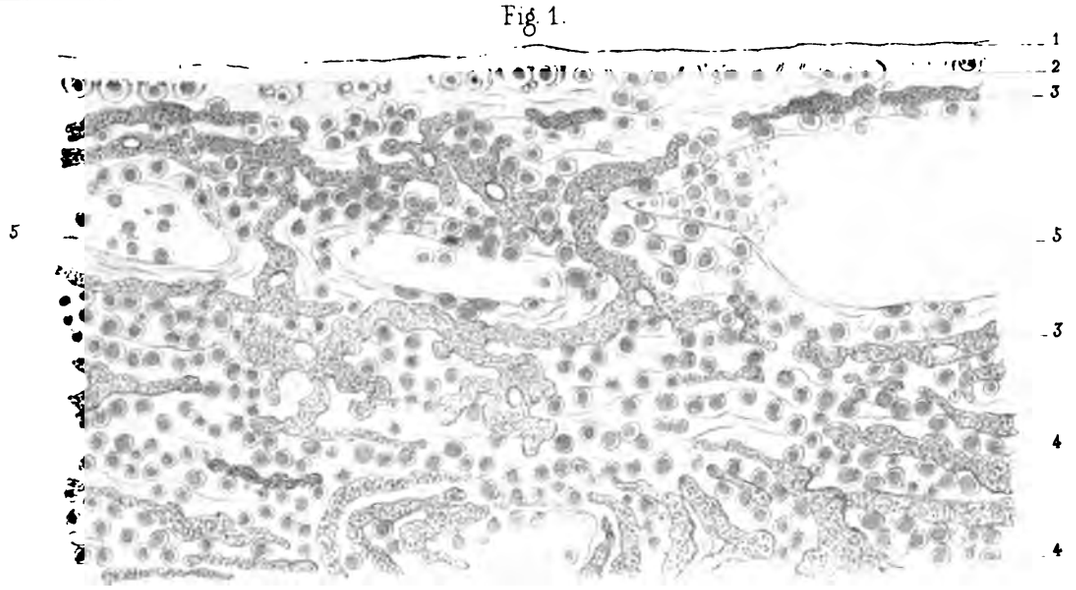

Fig. 2.



Dr Poncet prep et del Becquet chromolith

LEUCOCYTHÉMIE DE LA CHOROÏDE.

G Masson Editeur, Paris

Planche LXIV. — **Leucocythémie.**

Figure I. — G. = 100 D.

Iritis leucocythémique.

1-2. — Face antérieure et pigment, auquel des globules blancs épanchés dans l'humeur aqueuse sont encore adhérents.

3. — Globules blancs occupant toute l'épaisseur de l'iris, et faisant disparaître sa structure première. Atrophie des fibres musculaires et connectives. On ne reconnaît plus en effet le plan musculaire si distinct de la face postérieure, ni les anastomoses des cellules qui forment la trame propre de l'iris.

Les vaisseaux eux-mêmes après avoir laissé sortir les globules blancs s'emplissent de ces éléments, et il n'est bientôt plus possible de les reconnaître qu'à la disposition circulaire des leucocytes entre des fibrilles concentriques.

4. — Face postérieure.

Figure II. — G. = 100 D.

Leucocythémie du muscle ciliaire.

1. — Face interne des procès ciliaires.

2. — Vaisseaux à parois atrophiées; près de la face interne des procès.

3. — Trousseaux musculaires. Chez ce sujet, les faisceaux antéro-postérieurs étaient conservés, les circulaires étaient au contraire à peine appréciables.

4. — Mais toutes les couches des fibres musculaires étaient dissociées les unes des autres par des hémorrhagies de globules blancs, qui donnaient aux muscles ciliaire une hauteur tout à fait exagérée malgré son atropie réelle par compression.

5. — La sclérotique arrête nettement les leucocytes qui ne s'infiltrent pas dans son épaisseur.

6. — Canal de Schlemm, entouré mais non rempli de globules blancs.

Fig. 1.

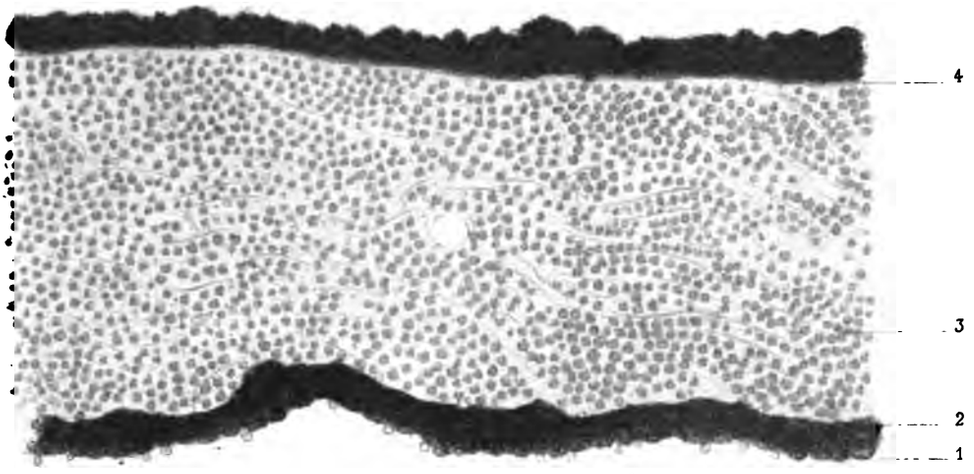

Fig. 2.

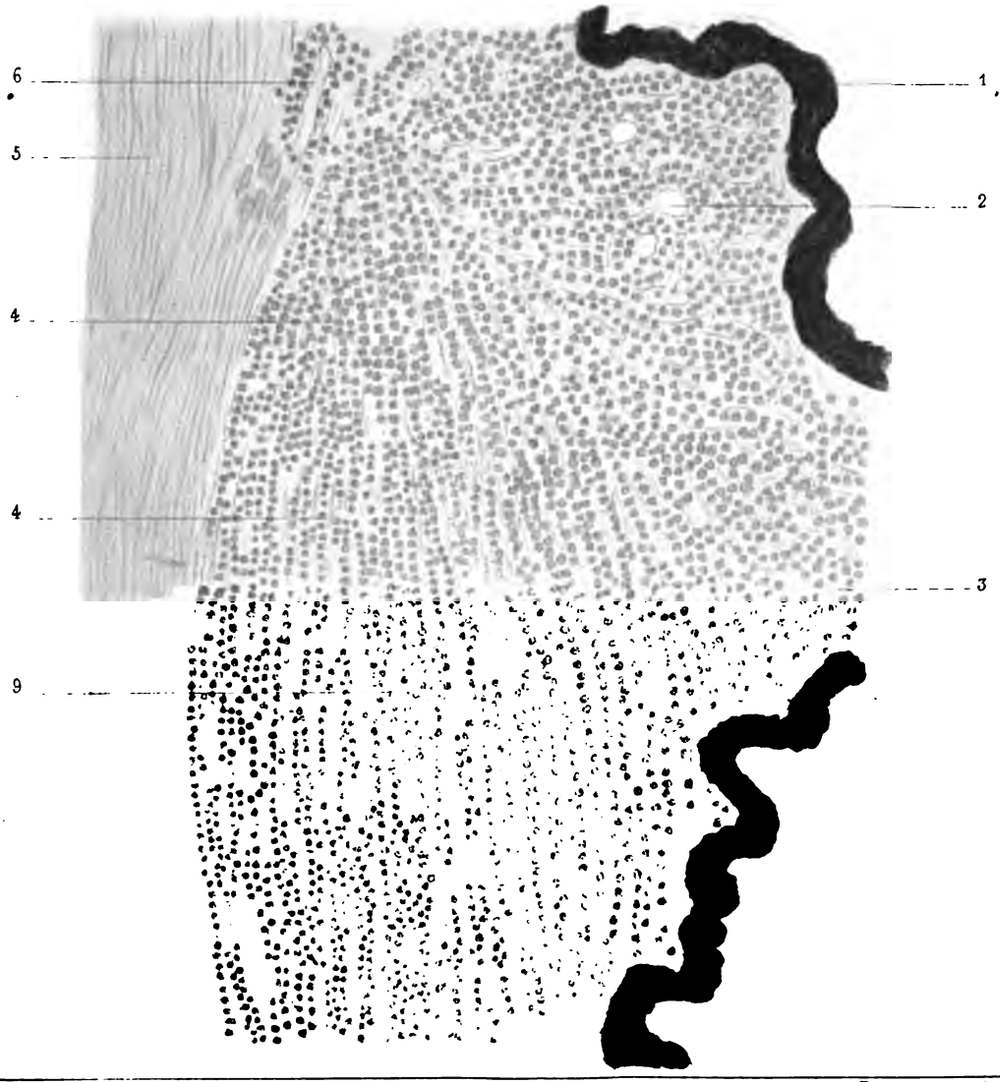

Dr Poncet prép et del

Becquet chromolith.

LEUCOCYTHÉMIE DE L'IRIS & DES PROCÈS CILIAIRES.

G Masson Editeur, Paris

Planche LXV. — Leucocythémie.

Figure I. — G. = 100 D.

Hémorrhagie de la rétine.

Dans ces préparations colorées à l'hématoxyline, la distinction des globules blancs et des globules rouges se fait aisément grâce à la sélection de la couleur; les leucocythes sont teints fortement en bleu, les hématies restent au contraire de la couleur qu'ils avaient acquise dans le liquide de Müller, ils sont verdâtres. Rien n'est donc plus facile que de suivre la marche de ces 2 éléments dans les tissus.

1. — Limitante interne de la rétine, sinueuse, inégale, indiquant déjà par sa direction une distension des tissus entre les fibreuses anhystes externes et internes.
2. — Hémorrhagies de globules blancs. Comme dans la choroïde, elles se produisent surtout autour des vaisseaux.

Les hémorrhagies de globules rouges existent conjointement à celles des leucocytes, elles occupent une surface assez étendue.

Les épanchements, sur cette coupe de la rétine perpendiculaire aux fibres optiques, paraissent maintenus entre les travées de Müller qui les isolent. Les globules blancs surtout s'arrêtent au-dessus de la couche granuleuse et des grains internes. Les globules rouges moins adhérents, fusent plus aisément dans les couches profondes, s'étalent dans les zones moléculaires, après avoir brisé celle des grains.

Du reste nous avons ici une hémorrhagie encore peu abondante, car ces épanchements descendent souvent à travers toute la rétine, jusque sur la choroïde, en séparant les deux membranes sur une large surface.

3. — Couche des grains internes, traversés par les globules rouges.
4. — Couche granuleuse interne.
5. — Couche des grains internes atteinte par les globules rouges.

Figure II. — G. = 150 D.

Hémorrhagie de la rétine en avant de la limitante interne.

1. — Limitante interne de la rétine très-bien isolée entre les fibres optiques et l'hémorrhagie extérieure.
2. 3. — Large hémorrhagie faisant saillie dans le corps vitré. Elle est placée tout à fait en avant de la limitante interne de la rétine et se compose de deux parties distinctes, de leucocytes et de globules rouges. Ceux-là occupent le centre de l'hémorrhagie et forment la partie la plus saillante de cet amas. Les hématies sont au contraire aux bords et à la base du monticule et disposées en creux pour loger les leucocytes. Nous rapprocherons de cette disposition reconnue au microscope, la coloration blanche, centrale, de ces hémorrhagies leucocythémiques à l'ophthalmoscope, dans les premiers moments mêmes de l'apoplexie alors que la résorption n'a pas encore commencé.
4. — Globules rouges.
5. — Fibres du nerf optique, dissociées par les hémorrhagies. Nous ne trouvons en ces points aucune dégénérescence des fibres optiques : pas de taches blanches graisseuses
6. — Leucocytes.

7. — L'amas des leucocytes s'est surtout produit autour de 2 vaisseaux, passés à l'état de cylindres creux formés de globules blancs.

L'endothélium de ces vaisseaux a subi en quelques points, la dégénérescence colloïde. Ailleurs, ces éléments paraissent en voie de multiplication.

Dans ces rétinites leucocythémiques, toute la rétine, au centre et à la périphérie, est envahie par les hémorrhagies. La papille même malgré sa structure plus dense n'est pas épargnée. Elle a dès lors une hauteur plus grande et prend la forme caractéristique aux névrites œdémateuses. Dans un cas nous avons retrouvé, des leucocytes même en arrière de la lame criblée, entre les faisceaux du nerf optique.

8. — Couche des cellules sympathiques qui n'existent plus.

9. — Grains internes.

Fig. 1.

Fig. 2.

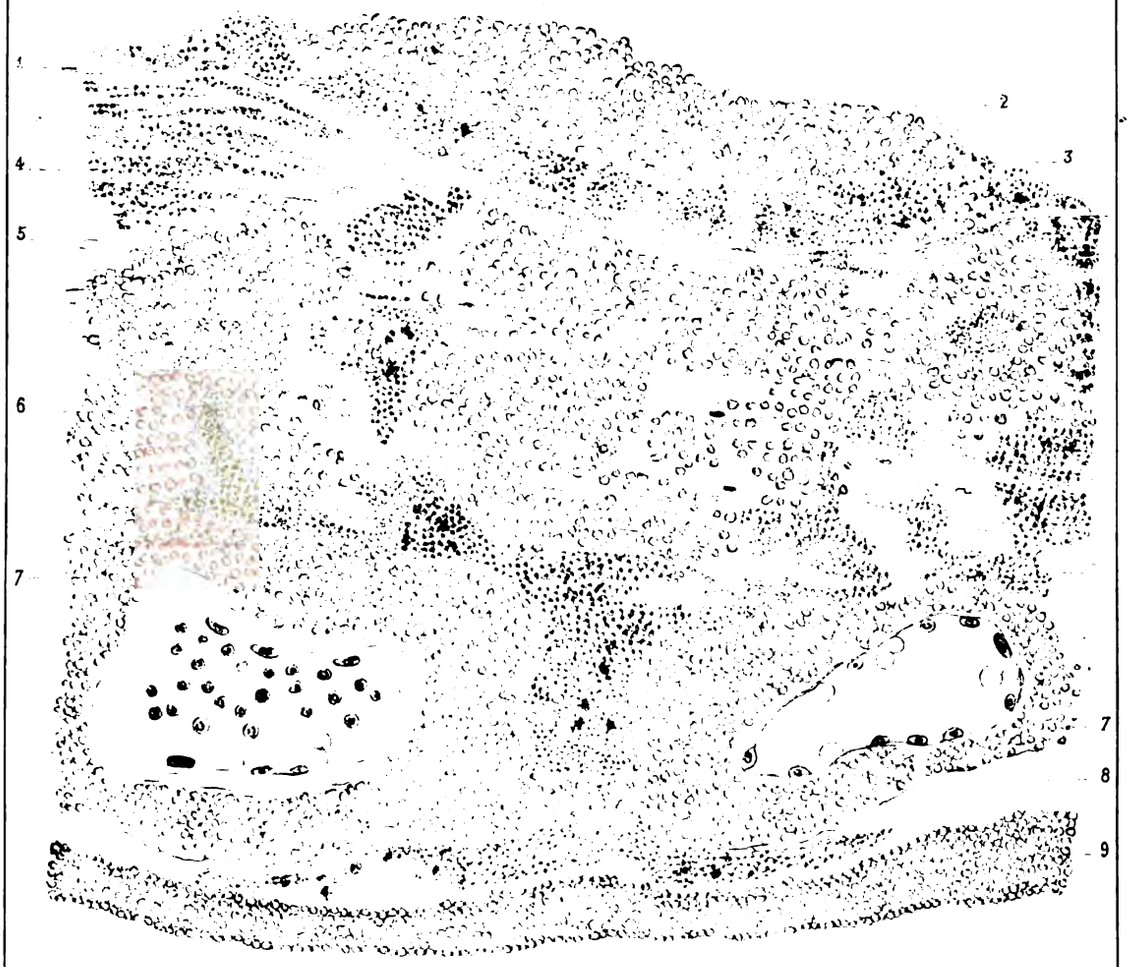

Dr Poncet prép. et del. Becquet chromolith

HÉMORRHAGIES ROUGES ET BLANCHES DANS LA RÉTINE.

G. Masson Editeur. Paris.

Planche LXVI. — **Leucocythémie.**

Figure I. — G. = 150 D.

Hémorrhagie de la rétine vue à plat. — Dilatation variqueuse des capillaires.

Préparation colorée au carmin. Les leucocytes sont teintés en rouge, les globules rouges restent verdâtres.

1. — Fibres du nerf optique anastomosées en faisceaux, offrant çà et là quelques rangées d'éléments cellulaires névrogliques, en voie de prolifération.
2. 3. — Capillaire rétinien, dilaté, variqueux, enflé par les globules blancs, contenant à peine quelques globules rouges.
4. — Hémorrhagies de globules rouges : les éléments occupent surtout la périphérie de la tache.
5. — Globules blancs, situés au centre.

Cette figure à plat confirme donc la figure précédente quant à la disposition des éléments rouges et blancs.

Les hémorrhagies conservent bien leur forme circulaire, mais sur leurs bords elles suivent un peu la direction des fibres de l'expansion du nerf optique. Elles font aussi saillie dans le corps vitré.

Figure II. — G. = 350 D.

Dégénérescence des fibres du N. O. — Plaque blanche, brillante.

Cette figure correspond à une plaque brillante, d'une rétinite leucocythémique qui, nous l'avons dit, avait été compliquée de maladie de Bright, d'albuminurie dans les urines. Or, dans ce cas, nous retrouvons les mêmes lésions décrites aux planches 54 et 57, c'est-à-dire celles de la rétinite albuminurique simple. Ici elles se compliquent d'extravasats sanguins rouges et blancs : mais l'altération si bizarre des fibres mêmes du nerf optique s'y retrouve à un très-haut degré de développement.

1. — Limitante interne de la rétine.
2. — Travées de Muller, formant les loges pour les fibres dégénérées du nerf optique.
3. — Globules sanguins extravasés conservant la couleur donnée par le liquide de Muller.
4. — Globules blancs, tassés au bas d'une loge des travées de Muller.
5. — Fibres du nerf optique déjà fortement altérées.
6. — Les mêmes fibres coupées plus ou moins obliquement : elles offrent ici (coupe bien perpendiculaire) une figure cellulaire irrégulière, avec une apparence de noyau interne. Ce noyau n'est pas central et ne contient pas de nucléoles. C'est la coupe d'un cylindre central. Les coupes les plus obliques permettent de suivre le cylindre axe dans sa gaîne granuleuse. (Voir *planche* 54, 55, 57, et 62.)
7. — Un certain nombre de fibres sont réduites en une matière granulo-graisseuse qui conserve encore çà et là, la forme circulaire, mais alors sans cylindre central. Ce détritus comble les espaces interfibrillaires.
8. — Séparation de la couche des fibres du nerf optique d'avec la couche des grains. Les cellules sympathiques, la couche moléculaire interne n'existaient plus, et se trouvaient remplacées par ces quelques fibres connectives tassées en avant des grains internes.

Fig. 1.

Fig. 2.

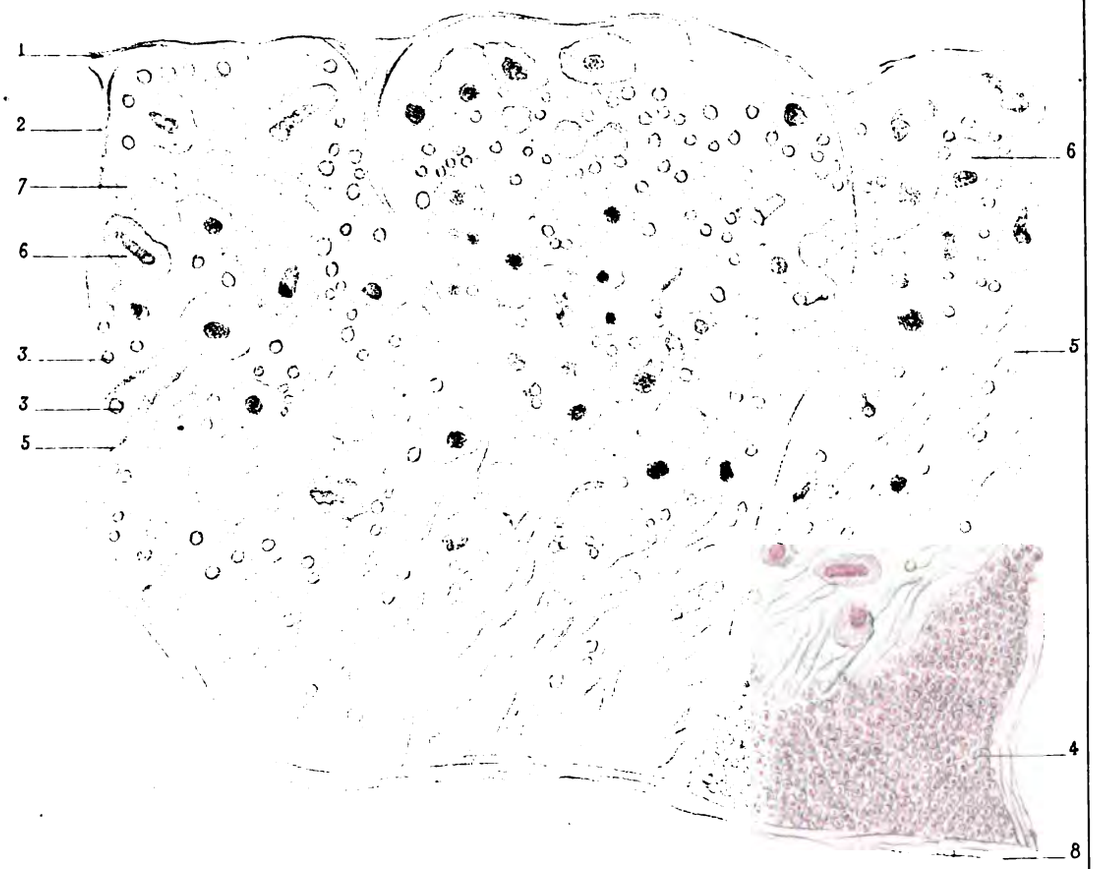

Dr Poncet prep. et del. Becquet chromolith.

1. HÉMORRHAGIE _ DILATATION VARIQUEUSE DES CAPILLAIRES.
2. DÉGÉNÉRESCENCE DES FIBRES DU N.O

G. Masson Éditeur, Paris